(2)

1883

Ueber die Xerosis der Bindehaut und die infantile Hornhautverschwärung

nebst Bemerkungen über die Entstehung des Xerophthalmus.

Von

Prof. Th. Leber in Göttingen.

Hierzu Tafel VII und VIII.

Zu den Krankheiten, welche einer parasitären Wucherung von Spaltpilzen ihre Entstehung verdanken, wird in Zukunft auch die Xerosis der Bindehaut*) und die dabei vorkommende Hornhautverschwärung zu rechnen sein. Zur Stütze dieser Behauptung theile ich eine Reihe von Beobachtungen und Versuchen mit, über welche ich bereits im vorletzten Heft dieser Zeitschrift eine kurze, vorläufige Mittheilung gemacht, die ich aber seitdem noch weiter ausgedehnt und vervollständigt habe. Von Einzelnheiten abgesehen, stimmen meine Beobachtungen im Wesentlichen überein mit denen von Kuschbert und Neisser,

---

*) Unter Xerosis verstehe ich nur die in der Regel an vorher gesunden Augen auftretende, nicht mit Bindehautschrumpfung verbundene Epithelveränderung, die auch als Xerosis superficialis oder epithelialis bezeichnet wird, während ich für die mit Bindehautschrumpfung einhergehende Trockenheit der Bulbusoberfläche den Namen Xerophthalmus vorbehalten möchte.

1843740

welche Autoren schon kurz vor dem Erscheinen meiner vorläufigen Mittheilung eine Notiz über das Vorkommen von Spaltpilzen bei der Xerosis veröffentlicht haben.*)

Da meine Untersuchungen von denen der letztgenannten Forscher unabhängig sind, so darf die Uebereinstimmung in dem wesentlichsten Ergebniss als ein Beweis mehr für die Richtigkeit beider betrachtet werden.

Meine ersten Beobachtungen wurden an einem Fall von infantiler Xerosis mit Hornhautvereiterung angestellt, ich habe aber vor Kurzem noch Gelegenheit gehabt, dieselben auch bei der gewöhnlichen, mit Hemeralopie einhergehenden Xerosis, welche Gegenstand der Kuschbert-Neisser'schen Mittheilung ist, sowie bei einer von mir als secundäre Xerosis bezeichneten Art zu bestätigen. Es wird sich weiterhin ergeben, dass die infantile von der mit Nachtblindheit verbundenen Xerosis nicht wesentlich verschieden, sondern nur als eine ungewöhnlich schwere Form derselben zu betrachten ist. Da sich meine Beobachtungen vorzugsweise auf einen Fall der ersteren Art beziehen, will ich meine Mittheilungen damit beginnen und zunächst den gegenwärtigen Standpunkt unserer Kenntnisse über diese Affection zusammenfassen.

Die infantile Xerosis mit Hornhautverschwärung.

Die klinische Stellung der merkwürdigen Form von Hornhautvereiterung mit Xerosis der Bindehaut, welche bei Kindern im ersten Lebensjahre vorkommt und fast ausnahmslos zum Tode führt, ist bis in die jüngste Zeit Gegenstand wiederholter Controversen gewesen. Bekanntlich wurde sie im Jahre 1866 durch v. Graefe unter dem

*) Kuschbert und Neisser, Zur Pathologie und Aetiologie der Xerosis epithelialis conjunctivae und der Hemeralopia idiopathica. Verhandl. d. schles. Gesellsch. v. 21. Juli 1882. Bresl. ärztl. Ztschr. v. 24. Febr. 1883.

Namen „Hornhautverschwärung bei infantiler Encephalitis"*) zuerst als besondere Krankheitsform beschrieben und auf Grund zweier Sectionsbefunde von Klebs mit der nicht lange zuvor von Virchow aufgestellten „infantilen Encephalitis"**) in Beziehung gebracht. v. Graefe spricht sich zwar über den muthmasslichen Zusammenhang des Augenleidens mit einer Gehirnerkrankung sehr zurückhaltend aus, scheint aber geneigt, an eine Ernährungsstörung durch Vermittelung trophischer Nerven zu denken, etwa nach Analogie der neuroparalytischen Keratitis, was durch die in solchen Fällen vorhandene Unempfindlichkeit der Hornhaut besonders nahe gelegt wurde. Auch den regelmässig letalen Ausgang möchte er auf das vorausgesetzte Gehirnleiden beziehen, obwohl er hervorhebt, dass keine ausgeprägten Gehirnsymptome vorhanden sind.

Diese Auffassung v. Graefe's erwies sich bald darauf als unhaltbar durch eine Arbeit von Jastrowitz***), welche den Nachweis lieferte, dass das Verhalten des Gehirns, worauf Virchow die Annahme einer Encephalitis gegründet hatte, insbesondere die auffallende röthliche, hortensiaähnliche Färbung der weissen Substanz und der reichliche Gehalt derselben an Fettkörnchenzellen auch bei ganz normalen Kindern in den ersten Lebensmonaten regelmässig vorkommt und deshalb nicht als pathologisch betrachtet werden darf. Nur wenn zahlreiche Körnchenzellen bei schon etwas älteren Kindern, in bestimmten Hirntheilen, insbesondere der Rinde, oder in herdartiger Anhäufung

*) Dieses Archiv XII. 2, S. 250—256.

**) Virchow, Vortr. auf der Naturforscher-Vers. zu Hannover 1865. — Derselbe, Congenitale Encephalitis und Myelitis. Virch. Arch. Bd. XXXVIII, S. 129 (1867); Derselbe, Ueber interstitielle Encephalitis. Ibid. Bd. XLIV, S. 472—476 (1868).

***) M. Jastrowitz, Studien über die Encephalitis und Myelitis des ersten Kindesalters. Arch. f. Psychiatrie u. Nervenkr. II, S. 389—414, III. S. 162—213 (1870—1872).

vorkommen, hat man nach Jastrowitz das Recht, einen pathologischen Befund anzunehmen.

Wenn man nun daraufhin die wenigen bisher vorliegenden Sectionsbefunde von v. Graefe, Klebs, Hirschberg*), Bezold**) u. A. durchsieht, so erhält man keineswegs die Ueberzeugung, dass dabei wirklich eine pathologische Veränderung des Gehirns vorlag, im Gegentheil scheint es sich, wenigstens in der Mehrzahl der Fälle, nur um den von Jastrowitz als physiologisch nachgewiesenen postfötalen Zustand der Hirnsubstanz gehandelt zu haben. Ein kürzlich von Jacusiel***) in der Berlin. med. Gesellschaft mitgetheilter Fall, der zur Rehabilitirung der Anschauungen v. Graefe's dienen sollte, rief dort eine lebhafte Discussion hervor; die vorgelegten Gehirnpräparate wurden aber weder von Jastrowitz, noch von Friedländer als pathologisch anerkannt. †)

Auf Jastrowitz' Arbeit gestützt, hat sich zuerst Förster††) mit Entschiedenheit gegen die Ansicht ausgesprochen, dass der infantilen Xerosis ein Hirnleiden zu Grunde liege; er hebt besonders die auch schon von früheren Autoren betonte schwere Störung des allgemeinen Ernährungszustandes hervor, die Häufigkeit von Diarrhöen und Erbrechen, sowie von Bronchialkatarrh und Pneumonie, und ist geneigt, die Krankheit als eine Art Necrose der

---

*) Hirschberg, Ueber die durch Encephalitis bedingte Hornhautverschwärung bei Kindern. Vortr. in der Berliner med. Ges. 24. Juni 1868. Berl. klin. Wochenschr. 1868. No. 31, S. 324 bis 326.

**) Fr. Bezold, Keratomalacie nach Morbillen. Berl. klin. Wochenschr. 1874. No. 33, S. 408—411.

***) Jacusiel, Ein Fall von Encephalitis interstitialis diffusa mit consecutiver Keratitis duplex ulcerosa. Vortr. in der Berl. med. Ges. Berl. klin. Wochenschr. 1883. No. 7, S. 96—97.

†) Berl. klin. Wochenschr. 1883. No. 6, S. 87—90.

††) Förster, Beziehungen der Allgem.-Leiden und Organ-Erkrankungen zu Veränderungen und Krankheiten des Sehorgans. Gräfe-Sämisch's Handb. Bd. VII, S. 225—227, S. 231—232 (1877).

Hornhaut durch mangelhafte Ernährung aufzufassen. Auch sonst scheint die Ansicht v. Graefe's wenig Anhänger mehr zu zählen; auch Hirschberg, welcher dieselbe früher vertreten hatte, ist nach seinen späteren Erfahrungen schwankend geworden. Er bemerkt neuerdings *), dass es ihm bei seinen Sectionsbefunden schwer gefallen sei, zwischen normalem und pathologischem Verhalten des Gehirns die Grenze zu ziehen, und dass er niemals Veränderungen des N. trigeminus gefunden habe, welche die Annahme einer neuroparalytischen Affection hätten stützen können.

Obwohl v. Graefe die Verbindung der von ihm geschilderten Hornhautverschwärung mit Xerosis der Bindehaut nicht nur nicht übersehen, sondern im Gegentheil vortrefflich beschrieben hat, legte er auf die letztere doch nur geringes Gewicht und beachtete vorzüglich die schwere Hornhautaffection, deren Entstehung er, wie bemerkt, auf Störung trophischer Einflüsse von Seiten des Gehirns zurückzuführen suchte. So kam es, dass man diese Fälle von der gewöhnlichen, zuerst durch Bitot, Villemin und Netter als Begleiterin der Hemeralopie genauer beschriebenen Xerosis der Bindehaut vollkommen trennte, obwohl die Veränderung der Conjunctiva bei beiden ganz übereinstimmt und obwohl auch für die letztgenannte Affection das Vorkommen ähnlicher schwerer Hornhautcomplicationen durch die Beobachtungen von Gama Lobo und Teuscher über die sog. brasilianische Augenentzündung, sowie durch die Arbeiten von Blessig und H. Cohn, ungefähr gleichzeitig mit v. Graefe's Mittheilung bekannt wurde.

So bespricht z. B. Sämisch die infantile Hornhautverschwärung mit Xerosis bei den eitrigen Hornhautaffectionen durch allgemeine Erkrankungen **), während er die hemeralopische Xerosis, die Ophthalmia brasiliana etc.

*) Discussion des Vortrags von Jacusiel. Berl. klinische Wochenschr. 1883. No. 6, S. 87—88.

**) Gräfe-Sämisch's Handb. Bd. IV, S. 286—287.

bei den Krankheiten der Bindehaut abhandelt.*) Dagegen hat schon Förster**) die Ophthalmia brasiliana mit der infantilen Keratomalacie v. Graefe's für identisch erklärt, welche Ansicht neuerdings auch H. de Gouvêa***) durch ausführlichere Mittheilungen über die brasilianischen Fälle vertreten hat.

Friedr. Bezold†) scheint der Erste gewesen zu sein, welcher bei Xerosis eine Pilzentwickelung auf dem veränderten Conjunctivalepithel nachwies, indem er dabei die Epithelzellen mit zahlreichen leptothrixähnlichen Stäbchen und Körnchen dicht besetzt fand. Bezold ist der Ansicht, dass die xerotische Beschaffenheit des Epithels durch das Vorhandensein der Pilze bedingt sei, welche auf der Conjunctiva durch mangelhaften Lidschlag, ungenügende Thränensecretion, vielleicht auch durch herabgesetzte Ernährung des Epithels einen günstigen Boden für ihre Entwickelung finden; er vermuthet, dass auch die deletäre Hornhautaffection einer Invasion durch dieselben Pilze ihre Entstehung verdanke, wobei er sich auf die kurz zuvor veröffentlichten Versuche von Eberth und von mir und Stromeyer über Pilzimpfungen an der Hornhaut stützt.

Auch Horner††) fand in einem Falle, den er zu dieser Krankheit rechnet und als marantisches Lidspaltengeschwür der Hornhaut bezeichnet, bei einem hereditär syphilitischen Kinde, Pilze, und zwar in Gestalt einer mycotischen Infiltration des Geschwürsgrundes der Hornhaut. Allerdings wird in der kurz-

---

*) Ibid. S. 132—134.

**) Ibid. Bd. VII. S. 226.

***) Dieses Arch. XXIX. 1, S. 167 ff.

†) Friedr. Bezold, Keratomalacie nach Morbillen. Berliner klin. Wochenschr. 1874. No. 33, S. 408—414.

††) Horner, Demonstration von Präparaten mycotischer Keratitis. Sitzungsber. d. ophth. Ges. f. 1877. S. 131—133.

gefassten Mittheilung das Vorhandensein von Xerosis der Bindehaut nicht erwähnt; auch in dem ausführlicheren Bericht über den Sectionsbefund, welchen Horner in seiner vortrefflichen Bearbeitung der Krankheiten des Auges im Kindesalter*) von diesem Falle gegeben hat, wird darüber nur Folgendes bemerkt: „Das Conjunctivalepithel erhalten, die Gefässe der Conjunctiva ausgedehnt, erst am Limbus beginnt das Epithel sich oberflächlich abzuschuppen, zu spalten, unmittelbar über dem Limbus fängt das Geschwür an" etc. Eine xerotische Beschaffenheit des Epithels war also wenigstens am Hornhautrande vorhanden und wird sich gewiss im Anfang, vor dem Auftreten des Geschwürs, weiter über die Hornhaut erstreckt haben. Ob auch die Conjunctiva sclerae xerotisch war, ist nach diesen Angaben zwar nicht ganz sicher, aber doch wahrscheinlich, da Horner in dem betreffenden Abschnitt des Handbuchs, welcher die Ueberschrift trägt: „Keratomalacie, Necrosis corneae, Xerosis corneae, Verschwärung der Cornea bei infantiler Encephalitis", als eines der drei Hauptsymptome Trockenheit der Conjunctiva aufführt. Zuweilen, wie auch in einem weiter unten von mir mitgetheilten Falle scheint sogar die Xerosis von Anfang an mehr nur die Hornhaut zu befallen, ohne die Conjunctiva in auffallendem Masse zu betheiligen. Der Horner'sche Fall wird also um so mehr als hierher gehörig zu betrachten sein. Horner glaubt indessen nicht, dass die von ihm gefundenen Pilze primäre Krankheitserreger seien. Er hält für die Ursache der Krankheit den in solchen Fällen von Marasmus ungenügend erfolgenden Lidschluss und die dadurch bedingte Vertrocknung der Hornhautoberfläche, wodurch Risse in der

*) Horner, Die Krankheiten des Auges im Kindesalter. Gerhardt's Handb. d. Kinderkrankh. V. 2, S. 327 ff. (1882).

Epithelschicht entstehen und secundär mycotische Einwanderung veranlasst würde.

Diese Auffassung widerspricht der Ansicht Förster's und Anderer, dass die mit Keratomalacie verbundene infantile Xerosis mit der gewöhnlichen hemeralopischen Xerosis identisch sei, da die Entstehung der letzteren sicherlich nicht auf mangelhafte Bedeckung des Bulbus zurückzuführen ist.

Indem ich die Erörterung der hier aufgeworfenen Fragen für später verschiebe, wende ich mich jetzt zur Mittheilung des kürzlich von mir beobachteten Falles von infantiler Keratomalacie, der mir einen nicht unwesentlichen Beitrag zur näheren Kenntniss dieser Affection zu liefern scheint.

Fall 1.

Anna M., 4 Monate alt, aus Eschwege, wurde am 12. Febr. 1883 in die Augenklinik aufgenommen. Das Kind, dessen sonst gesunde Mutter 13 Tage nach der Geburt an Puerperalfieber gestorben war, wurde mit der Flasche ernährt, soll aber, nach der Versicherung der Angehörigen, bis zum Ausbruch der Augenkrankheit sich in sehr gutem Ernährungszustande befunden haben. Hereditäre Momente liegen nicht vor.

Vor 4 Wochen wurde bemerkt, dass das Kind die bis dahin gesunden Augen nicht mehr öffnete, und dass dieselben etwas absonderten, weshalb ein Arzt Auswaschen mit lauwarmem Wasser verordnete.

Genaue Erkundigungen ergaben, dass das Kind gleich von Beginn des Augenleidens an und ebenso auch später die Lider dauernd geschlossen hielt, dass keine sonstige Krankheit vorhergegangen war, während deren etwa ein mangelhafter Lidschluss bestanden haben konnte, und dass auch im Schlaf die Augen stets in normaler Weise geschlossen waren.

Nach einigen Tagen der Krankheit, als die Augen noch immer nicht spontan geöffnet wurden, fanden die Angehörigen zu ihrem Schrecken beim Auseinanderziehen der Lider beide Augen schwer erkrankt. Ein anderer, etwas später hinzugezogener Arzt constatirte bereits vollständige Zerstörung der

rechten und ulceröse Perforation der linken Hornhaut mit eigenthümlichem, weisslichem Belag der Conjunctiva bulbi, und schickte einige Tage darauf das Kind in die Göttinger Augenklinik. Seit Beginn des Augenleidens war dasselbe rasch abgefallen und litt an Appetitmangel und Obstipation.

Status praesens am 13. Febr. 1883. An beiden Augen erscheinen die Lider etwas geröthet, die des rechten Auges leicht geschwollen, in der Lidspalte schleimig-eitriges Secret in mässiger Menge, das auch einen Theil der Hornhaut bedeckt, rechts etwas mehr als links. Die Conjunctiva sclerae ist allenthalben matt, trocken, bei Drehung des Auges in viele kleine Fältchen gelegt und von einer dünnen, weisslichen Schicht bedeckt, besonders auffallend zu beiden Seiten der Hornhaut, wie wenn eine dünne Lage erstarrten Fettes darüber gebreitet wäre. Die Lidbindehaut ist nur mässig geröthet und leicht geschwellt. Rechts Hornhaut bis auf einen schmalen Saum zerstört, fast totaler, stark vorgebuchteter Irisvorfall; links im medialen Hornhautabschnitt ein grosses eitriges Geschwür, das nur etwa $^1/_3$ der Hornhautbreite nach aussen noch übrig lässt, nach oben hin ein mittelgrosser, wenig prominenter Irisvorfall. Die Empfindlichkeit der Augen ist stark herabgesetzt. Berührt man die Cornea oder Sclera mit einer Sonde, während die Lider sanft offen gehalten werden, so erfolgt kein Versuch, die Lider zu schliessen. Dagegen ruft Berührung der Aussenfläche der Lider leichtes Zucken an denselben hervor.

Schlechter Ernährungszustand, aber kein eigentlich kachectisches Aussehen; keine Drüsenschwellungen und keine Indicien für angeborene Syphilis. Bei Besichtigung des Körpers findet sich nur an der Innenseite des rechten Oberschenkels eine kleine wunde, geröthete Stelle. Im Munde an der Innenfläche des rechten Unterkiefers ein geringer, weisslicher Belag am Zahnfleisch, leicht abwischbar, ohne Röthung der Umgebung. Rachen normal, Respiration ruhig, Temperatur nicht erhöht.

Von dem weisslichen Belag der Scleralbindehaut lässt sich leicht etwas abschaben, ohne dass die dadurch zum Vorschein kommende Conjunctiva irgend stärker geröthet wäre oder blutete. Auch dieser kleine Eingriff ruft durchaus keinen reflectorischen Lidschluss hervor, während sonst die Lidspalte dauernd geschlossen gehalten wird. Auch von dem die Hornhaut bedeckenden Secret wird ein wenig zu der sofort vorgenommenen Untersuchung entnommen. Die weissliche Substanz wird von

Wasser schlecht benetzt, aber leicht von 25 pCt. Alkoholmischung; sie lässt sich darin gut zerzupfen und löst sich in lauter dünne Epithelplättchen auf, welche reichlich, zum Theil über und über mit dicht gedrängten, feinen Pilzelementen bedeckt sind. Von freiem Fett ist dabei Nichts zu bemerken; auch Zupfpräparate in schwacher Kochsalzlösung ergeben nur dieselben Körnchen, die nach Tinction mit Anilinfarbstoffen und bei starker Vergrösserung sich sämmtlich als parasitäre Elemente zu erkennen geben. Viele Epithelplättchen sind an ihrer ganzen Oberfläche, andere nur an einem Theil derselben von dicht gedrängten Körnchen vollkommen bedeckt, s. Fig. 1; an manchen Zellen liegen diese wieder mehr vereinzelt; sehr viele finden sich auch frei in der Flüssigkeit, offenbar von den Zellen abgefallen. Die parasitären Elemente zeigen zweierlei Formen, die aber nicht scharf getrennt sind: einmal runde, stark gefärbte Cokken von erheblicher Dicke, die ziemlich gleichmässig an einander gelagert sind, aber doch stellenweise eine Gruppirung zu zwei oder drei erkennen lassen. Die andere Form besteht aus kurzen Stäbchen, etwas dünner als die vorigen, die zu zweien verbunden ein längeres stäbchenartiges Gebilde darstellen. Zwischen beiden Formen kommen zahlreiche Uebergänge vor. Zu bemerken ist noch, dass bei Tinction mit Gentianaviolett die Cokken im Vergleich mit den Stäbchen einen etwas röthlicheren Farbenton zeigen.

An den Präparaten von der Hornhaut finden sich ganz dieselben Spaltpilze, theils auf Epithelzellen aufliegend, theils zerstreut und vermuthlich von letzteren abgefallen, vorzugsweise aber zu grossen, rundlichen oder ovalen Colonien, meist aus groben runden Cokken, vereinigt; erst bei genauerer Betrachtung erkennt man, dass diese ebenfalls sämmtlich je einer fast ganz davon bedeckten Epithelplatte aufgelagert sind. Epithelzellen und Pilze sind eingebettet in ein homogenes oder streifiges Exsudat mit nicht sehr zahlreichen Eiterkörperchen, welchen keine Pilze aufgelagert sind. Die Kerne der Epithelzellen färben sich, wie von der Conjunctiva, soweit sie sichtbar sind, mit Anilinfarben, doch schwächer als die der Eiterkörperchen.

Die Färbung der Spaltpilze gelingt an Trockenpräparaten mit verschiedenen Anilinfarben, Gentiana, Fuchsin und Bismarckbraun gleich gut.

Die Pilzelemente zeichnen sich im Vergleich mit den sonst auf der Conjunctiva vorkommenden Spaltpilzen durch ihre ansehnliche Grösse aus. Insbesondere sind sie weit grösser als die Neisser'schen Mikrocokken der Blennorrhöe. Genaue Messungen sind bei der geringen Grösse schwer ausführbar; die folgenden Masse beruhen auf möglichst sorgfältiger Schätzung an Firnisspräparaten mit einer Winkel'schen Oelimmersion. Länge der Doppelstäbchen 0,0012 bis 0,0018 Mm, Dicke derselben 0,0003—0,0004 Mm, Durchmesser der Cokken 0,0004—0,0005 Mm.

Der Belag vom Munde zeigte ausser grossen Haufen derselben rundlichen Mikrocokken, grössere sarcineähnliche Formen, zwischen denen und den ersteren anscheinend continuirliche Uebergänge sich finden, auch kurze Doppelstäbchen und Uebergänge von diesen zu langen gegliederten Leptothrixfäden, die sich von der gewöhnlichen Mundleptothrix durch das Fehlen der violetten Jodreaction unterschieden; endlich grössere rundliche oder ovale Zellen, die wohl als Hefezellen anzusprechen waren.

Die Prognose für die Erhaltung eines geringen Sehvermögens wenigstens am linken Auge war natürlich sehr zweifelhaft, ja nach den sonst bekannten Erfahrungen ein letaler Ausgang höchst wahrscheinlich, was sich im weiteren Verlauf auch leider bestätigte. Bei Einstäubungen von Jodoform, fleissiger Reinigung der Augen und warmen Umschlägen hielt sich zwar der Rest der Cornea des linken Auges einige Tage, während die xerotische Beschaffenheit der Bindehaut abnahm und das Geschwür sich reinigte. Nach Beseitigung der Obstipation durch kleine Dosen Calomel und Clystiere besserte sich auch der Appetit und das Kind schien sich etwas zu erholen. Ein stärkeres Vortreten des Irisvorfalls am linken Auge leitete aber wieder ein neues Fortschreiten der Hornhautinfiltration ein, so dass bis zum 22. Februar allmählich auch noch der kleine Rest von durchsichtiger Hornhaut verloren ging. Am rechten Auge hatte sich unterdessen starke Lidschwellung als Zeichen von Panophthalmitis entwickelt, die aber bei Fortsetzung der warmen Umschläge rasch zurückging. Dasselbe wiederholte sich eine Woche später am linken Auge, wo es nach spontaner Entleerung der Linse zu eitriger Glaskörperinfiltration kam. Das Kind ist dabei fort-

während sehr unruhig, schreit viel und ist noch stärker abgefallen als zuvor.

Am 28. Februar, wo dio Schwellung der Lider am linken Auge schon wieder abgenommen hatte, fanden sich an der Conjunctiva des oberen Lides zwei über linsengrosse, flache Geschwürchen von unregelmässiger Begrenzung.

Am 1. März ist das Kind noch mehr collabirt, hat die Nacht beständig geschrieen. Seit gestern Durchfall, auch zuweilen Erbrechen. Lider können leicht geöffnet werden, Absonderung gering, Hornhäute total vereitert, Irides wenig vorgetrieben, in den Pupillen liegt eitrig infiltrirter Glaskörper, der rechte Bulbus schon stark verkleinert, der linke weniger. Am linken Auge die beiden Geschwürchen am oberen Tarsaltheil schon etwas vascularisirt, dafür am unteren Tarsaltheil ein neues, das gestern nicht bemerkt wurde; am rechten Auge ein gleiches am unteren Tarsaltheil und ein etwas tieferes am äusseren oberen Theil der Conjunctiva sclerae gegen die Uebergangsfalte hin. Am folgenden Tage waren die Augen frei geöffnet und boten einen trostlosen Anblick dar, wie bei einem Todten: Bulbi ganz collabirt, trocken, fast ohne Absonderung, dabei die Geschwüre der Bindehaut eher mehr gereinigt. Durchfall und Erbrechen dauern fort. Dazu kommen Respirationsstörungen, links hinten unten Dämpfung und Bronchialathmen, rechts Rasseln. Temperatur noch immer nicht gesteigert. Am Abend des 3. März erfolgte der Tod.

Während der ganzen Krankheit waren niemals Krämpfe oder sonstige Cerebralerscheinungen aufgetreten.

Sectionsbefund (Prof. Orth). Aeusserst abgemagertes Kind, mit ulceröser Zerstörung beider Hornhäute. Das Gehirn zeigt weisse Marksubstanz, die, wie auch die Rinde, blutreich ist, aber nirgends eine ausgeprägte Hyperämie oder sonstige Veränderung erkennen lässt. An den Nerven der Hirnbasis macroscopisch nichts Abnormes. Microscopisch finden sich in der weissen Substanz einzelne Körnchenzellen, aber nicht mehr als nach dem Alter des Kindes zu erwarten ist.

Der Herzbeutel ist an dem rechten Herzohr, desgleichen über den grossen Gefässen durch dünne bindegewebige Adhaesionen vorwachsen. Im Septum atriorum noch ein kleiner schrägor Schlitz vorhanden. Sonst zeigt das Herz keine Abnormität.

Der Unterlappen der linken Lunge ist vollständig hepatisirt, Schnittfläche roth mit eingestreuten gelbgrauen Herden; in den Bronchien schleimig-eitriger Inhalt. Pleura pulmonalis und costalis durch dünne Fibrinmassen verklebt. Der Oberlappen der linken und die rechte Lunge lufthaltig und im Ganzen blutarm.

An den Halsorganen keine Veränderungen. Die Milz zeigt zahlreiche kleine durchscheinende Follikel. An beiden Nieren findet sich an je zwei Kelchen eine sowohl die Kelche als die Papillenspitzen betreffende Veränderung, bestehend in starker Verdickung des Epithels und Umwandlung desselben zu einer atlasglänzenden Masse, auf welcher sich zahlreiche bräunliche gelbe Concretionen finden. Auf einem Durchschnitt erscheint die Wand des Kelches eigenthümlich gallertig verdickt von gelblich grauer Färbung an der Oberfläche mit einem Stich ins Grüne. An der Oberfläche der Niere bemerkt man vereinzelt kleine Blutungen und einige weisse Fleckchen, die fast den Eindruck von beginnenden Abscesschen machen.

Die Leber zeigt fleckige Fettinfiltration. Im Magen stark saurer Inhalt, dem entsprechend saure Erweichung der Magenwand. Im Darmcanal nach unten zunehmende Schwellung der ganzen Schleimhaut, der Zotten und Follikel. Letztere haben vielfach in der Mitte einen schwärzlichen Punkt, von weisslichem Kranz und schwärzlichem Ring umgeben. Dieselben sind vielfach erweicht und ausgefallen. Hier und da kleine, punktförmige Blutungen.

An der Knochen-Knorpelgrenze der Rippen deutliche Verbreiterung der Wucherungszone; über der ebenfalls breiten Kalkschicht ragen eine ganze Anzahl stark gefüllter Gefässschlingen in die Hyalinknorpelschicht hinein. Am rechten Oberschenkel an der unteren Epiphysenlinie ein ähnliches Bild, an der oberen keine bemerkenswerthe Veränderung. (Der Befund an den Knochen ist nach Herrn Prof. Orth wohl als rhachitischen Ursprungs aufzufassen und deutet nicht auf angeborene Syphilis, worauf auch sonst keinerlei Veränderungen im übrigen Körper hinwiesen.)

Die Augen wurden erst nach Härtung in Müller'scher Flüssigkeit von mir genauer untersucht.

Die Conjunctiva sclerae zeigte besonders in der Umgebung der Hornhaut noch sehr ausgesprochen die xero-

ische Epithelveränderung. An verschiedenen Stellen der Bindehaut finden sich kleine Ulcerationen, die auch schon im Leben bemerkt waren; die grösste derselben, am rechten Auge, steht, wie sich auf dem Durchschnitt herausstellt, mit dem Inneren des Bulbus im Zusammenhange. Die ulceröse Zerstörung beschränkt sich nämlich nicht auf die Hornhaut, sondern erstreckt sich auf der einen Seite noch auf den vorderen Theil der Sclera, so dass eine weit klaffende Oeffnung besteht, in welcher ausser der vorgedrängten und stark gewucherten Iris auch der vordere Theil des Ciliarkörpers bloss liegt. (Vergleiche Fig. 3). Durch die Zerstörung der Insertionsstelle des Ciliarmuskels an der Sclera ist der Suprachorioidalraum eröffnet und communicirt durch eine weite Lücke mit dem Bindehautsack, welche sich von aussen als das soeben erwähnte perforirende Geschwür darstellt. Im Uebrigen zeigt der Bulbus die gewöhnlichen Veränderungen der Panophthalmitis nach Hornhautvereiterung, nur ist im Innern wenig Eiter, sondern fast der ganze Inhalt von der stark verdickten Chorioidea und Retina eingenommen. Am linken Auge ist der totale Irisvorfall an der Basis schon etwas zusammengezogen; die inneren Membranen ebenfalls stark gewuchert, zwischen Sclera und Aderhaut auf der lateralen Seite eine umschriebene Eiteransammlung, welche durch eine Oeffnung mit dem Eiter in dem Glaskörperraum zusammenzuhängen scheint.

Mikroscopische Untersuchung.

Augen. Die Untersuchung der Bindehaut bestätigte die während des Lebens gemachten Beobachtungen und gab weiteren Aufschluss über das Verhalten des Epithels, welches namentlich an Zupfpräparaten mit Hülfe verschiedener Reagentien und Färbungsmittel genauer verfolgt wurde. Das Epithel der Bindehaut lässt sich im Umfang der Hornhaut überall mit der Präparirnadel in steifen, weissen Lamellen abheben, welche sich mit Wasser befeuchten lassen und in eine Anzahl sehr zarter, leicht perlmutterglänzender Häutchen zu spalten sind; die Zellen der tieferen Schicht lösen sich durch Zerzupfen leicht von einander. Die zarten Häutchen bestehen aus mehrfach übereinander geschichteten, grossen, stark abgeplatteten Zellen; die der tieferen Schicht sind mehr polygonal gestaltete Stachelzellen mit sehr ausgesprochenen

borstenartigen Stacheln und zahlreichen, stark vorspringenden flügelartigen Kanten. Zwischen ihnen sind vielfach Lymphkörperchen eingelagert. Die Oberfläche des Epithels ist in grosser Ausdehnung von den oben beschriebenen Spaltpilzen bedeckt, welche auch ohne Tinction mit Zusatz von etwas Wasser oder Glycerin erkennbar sind. Zur Tinction eignet sich besonders Gentianaviolett, während Fuchsinfärbung jetzt nicht mehr wie am frischen Object gelingt. Auch Hämatoxylin ist nicht zu gebrauchen, weil bei hinreichender Intensität die Epithelzellen zu dunkel werden, als dass man auf denselben die Pilze gut unterscheiden könnte.

Sämmtliche platte Zellen der oberen Schicht sind mehr oder minder reichlich von hellen, fettartig glänzenden Tröpfchen erfüllt. (Vergl. Fig. 2.) An manchen, besonders stark abgeplatteten Zellen sind feinste helle Pünktchen, die noch weit feiner sind als die Pilzelemente, ziemlich gleichmässig über die ganze Zelle verbreitet; (Fig. 2 a, b) meistens aber, und besonders an den nicht unmittelbar an der Oberfläche liegenden Zellen gruppiren sich grössere Tröpfchen in der Umgebung des Kerns zu einer Art von Ring. Der Kern selbst ist scharf begrenzt, durch Farbstoffe tingirbar und zunächst von einer hellen, körnchenfreien Zone umgeben; hierauf folgt ein dichter Kranz grober, stark glänzender, zuweilen auch etwas eckiger Tropfen, auf welche allmälig feinere Tröpfchen folgen, welche entweder die ganze übrige Zelle oder nur einen Theil derselben einnehmen (Fig. 2 c, d, e). Seltener sieht man die gröberen Tropfen sich bis zur Peripherie der Zelle erstrecken.

Zuweilen ist auch der Zellkern ohne hellen Zwischenraum von einer Tröpfchenzone umgeben (Fig. 2 g), welche sich an manchen Stellen von dem Protoplasma durch einen zarten Contour abgrenzt (Fig. 2 f). Der beträchtliche Durchmesser dieser Körnchenzone beweist, dass dieser Contour nicht für die Grenze des Kerns zu halten ist, sondern für den Ausdruck einer Differenzirung im Protoplasma. Manche Kerne sind ebenfalls von hellen Tröpfchen durchsetzt, zwischen denen ein netzförmiges Gerüst übrig bleibt, doch habe ich einen etwaigen Fettgehalt an ihnen nicht mit Sicherheit zu erkennen vermocht. Die meisten Kerne sind durch Farbstoffe gut zu tingiren; nur an den stark mit Pilzelementen bedeckten Zell-

plättchen tritt keine Kernfärbung auf oder der Kern ist überhaupt nicht zu erkennen.

Die hellen Tröpfchen in den Zellen sind wenigstens grossentheils fettiger Natur, wie sich durch Behandlung mit Anilinfarben, Osmiumsäure und Aetherextraction nachweisen lässt. Sie färben sich, an Wasser- und Glycerinpräparaten, wie Fetttröpfchen, intensiv mit Gentianaviolett, und man erhält hierdurch eine noch bessere Einsicht in den Grad und die Verbreitung dieser Umänderung, an welcher sich sämmtliche Zellen der obersten Schicht mehr oder minder betheiligen.

Nach Einlegen in Osmiumsäure werden die Tröpfchen braun bis schwarz, aber nicht in ganz gleichmässiger Weise. So ist auffallend, dass an manchen Präparaten einzelne Zellen sich durch besonders dunkle, schwärzliche Farbe der Tröpfchen auszeichnen, während andere nur bräunlich gefärbt sind. Dies letztere gilt zum Theil auch für die ganz grossen, ringförmig den Zellkern umgebenden Tropfen; dieselben sind hie und da eckig und doppelt contourirt, was darauf hinzudeuten scheint, dass sie zweierlei Substanzen, Fett und Eiweiss, neben einander enthalten, wofür auch die Ungleichheit der Osmiumfärbung spricht.

Dass die Zellen Fett enthalten, ist auch durch Aetherextraction zu beweisen. Ein Stückchen Epithel wird auf dem Objectglas trocknen gelassen und wiederholt mit Aether betropft, der sich auf dem Glas verbreitet und beim Verdunsten feinste Fetttröpfchen hinterlässt. Nachdem das Stückchen wieder mit Wasser befeuchtet ist, sind die Tröpfchen in den Zellen verschwunden und mit Osmiumsäure keine Färbung mehr zu erhalten. Die von der frischen xerotischen Substanz hergestellten Trockenpräparate in Canadabalsam hatten deshalb auch diese Veränderung der Zellen nicht erkennen lassen; bei nochmaliger Durchsicht findet sich übrigens doch eine Andeutung derselben, indem manche Zellen von zahlreichen hellen runden Lücken durchsetzt sind, deren Contour aber wegen der stattgehabten Ausziehung des Fettes durch das Chloroform des Canadabalsams nur sehr blass erscheint.

Die polygonalen, mit Stacheln versehenen Zellen der tieferen Schicht des Epithels zeigen von dieser Veränderung nur sehr wenig. Nur an Osmiumpräparaten erkennt man, dass sie zum Theil ebenfalls feine Fetttröpfchen einschliessen,

aber in sehr viel geringerer Menge als die platten Zellen, während die helle Zone um den Kern doch an vielen derselben zu bemerken ist. Die zwischen ihnen eingelagerten Lymphkörperchen, welche beim Zerzupfen frei geworden sind, zeigen zum Theil lange fein verzweigte Ausläufer mit kleinen rosenkranzförmigen Anschwellungen. Manche Zellen besitzen rundliche Löcher oder Vertiefungen, in welchen offenbar Lymphkörperchen oder Fortsätze derselben eingelagert gewesen waren.

Die Pilze treten an Osmiumpräparaten sehr deutlich zum Vorschein, bleiben aber ungefärbt oder nur schwach gelblich tingirt, wie die Zellen, denen sie aufgelagert sind; Fetttröpfchen sind an diesen Stellen nicht zu bemerken. Ich finde mich hier im Widerspruch mit Neisser, welcher an seinen Pilzen eine fettige Hülle gefunden haben will. Ich habe mich davon nicht überzeugen können, obwohl ich anfangs ganz selbständig auf die Vermuthung gekommen war, dass die fettige Beschaffenheit der Bulbusoberfläche sich durch die Pilzauflagerung erklären möchte. Bekanntlich besitzen viele Pflanzenzellen, besonders Pilzsporen, eine zarte Fett- oder Wachshülle, welche sie für Wasser schwer benetzbar macht; für unsere Pilze aber konnte ich die Existenz einer solchen Hülle ausschliessen, da Osmiumsäure an denselben nicht die geringste braune Färbung erzielte, während an denselben Präparaten die unmessbar feinsten Fetttröpfchen noch eine sehr deutliche Bräunung erkennen liessen. Auch boten die auf der Oberfläche einer passenden Nährgelatine gezüchteten Pilze keine fettige Beschaffenheit dar, sondern waren mit Wasser leicht zu befeuchten.

Neisser führt als Beweis für die Fetthülle der Pilze noch an, dass sie durch längere Aetherbehandlung erheblich dünner wurden; indessen schrumpfen organische Gebilde bei dieser Procedur auch stets ohne besonderen Fettgehalt erheblich ein. Er fand auch Schwärzung durch Osmiumsäure; die von ihm untersuchte xerotische Substanz enthielt aber offenbar viel freies Fett, was vielleicht zu einer Täuschung Veranlassung gegeben hat. In dem oben beschriebenen Falle war von freiem Fett zwischen den Pilzen und Epithelzellen nichts zu bemerken. Ich führe noch an, dass der Durchmesser der Pilzelemente sich an Präparaten aus Müller'scher

Flüssigkeit, die nicht der Trockenprocedur unterworfen waren, etwas grösser herausstellte, als die oben angegebenen Masse von Trockenpräparaten.

Die Geschwüre der Conjunctiva zeigen in Zerfall begriffenes fibrilläres Bindegewebe mit nicht sehr zahlreichen Eiterkörperchen, aber reichlich mit den gleichen Stäbchen und Cokken durchsetzt wie auf dem Epithel; dasselbe zeigt der Rand der zerstörten Hornhaut. Auch zwischen den Eiterkörperchen im Innern des Bulbus finden sich zahllose gleiche Pilzelemente eingelagert.

Nieren und Nierenbecken.

Die trockene, seidenartig glänzende Schicht, welche die Nierenpapillen und Kelche bekleidet und schon für das blosse Auge die grösste Aehnlichkeit mit dem xerotischen Conjunctivalepithel hat, zeigt auch bei mikroskopischer Untersuchung eine vollkommen übereinstimmende Structur. Frisch untersucht, löst sie sich beim Zerzupfen in lauter dünne Epithelplatten auf, welche von denselben Pilzelementen wie an der Conjunctiva in reichlichster Menge bedeckt sind; auch hier finden sich neben dicht gedrängten groben Cokken zahlreiche kurze Doppelstäbchen. Dazwischen liegen Aggregate glänzender gelblicher Körnchen, welche, wie die Murexidprobe ergiebt, aus Harnsäure oder deren Salzen bestehen. Das Aussehen der mit Pilzen bedeckten Epithelzellen ist an Tinctionspräparaten von dem der Conjunctiva in keiner Weise zu unterscheiden.

Nach Härtung in Müller'scher Flüssigkeit wurde ein Theil der Nieren an Durchschnitten untersucht, wobei sich ergab, dass die Veränderungen im Wesentlichen auf das Nierenbecken beschränkt waren.

Die Nierensubstanz zeigte die Glomeruli etwas kernreich, was aber wohl dem kindlichen Alter zuzuschreiben ist. Die Blutgefässe fast durchweg etwas reichlich mit Blut gefüllt, aber von Extravasaten oder entzündlichen Veränderungen an zahlreichen Schnitten nichts zu bemerken. Höchstens schienen die Epithelien in den Sammelröhren der Marksubstanz hie und da leicht vesiculär verändert. An einigen wenigen Schnitten fanden sich im Lumen derselben Kanälchen feine Stäbchen und leptothrixartige kurze Fäden, aber ohne jede reactive Veränderung in der Umgebung, was es mir wahrscheinlich

macht, dass sich dieselben erst postmortal, ehe die zur Conservirung benützte Müller'sche Flüssigkeit genügend eingedrungen war, entwickelt haben mochten. Leider war nur ein Theil der Niere zur Untersuchung aufbewahrt worden, so dass ich über die Natur der bei der Section an der Oberfläche der Niere neben kleinen Blutungen bemerkten weisslichen Pünktchen nichts ermitteln konnte.

Auf dem Durchschnitt tritt dagegen die beträchtliche Verdickung des Epithels der Nierenpapillen wie der Kelche sehr anschaulich hervor (vergl. Fig. 4). An der Oberfläche findet sich eine dicke, fein parallel streifige Lage, die ganz aus sehr stark abgeplatteten, vielfach über einander geschichteten verhornten Zellen besteht, sich hie und da in einzelne dünnere Blätter spaltet und mit Farbstoffen nur eine schwache Tinction annimmt. Auf diese folgt eine Schicht wenig oder gar nicht abgeplatteter polygonaler Zellen, mit grossen hellen Vacuolen um den Kern; endlich eine nur aus wenigen Zellen bestehende Schicht mit etwas senkrecht verlängerten Elementen, die sammt ihren Kernen viel stärker gefärbt sind als die übrigen, ohne deutliche Vacuolen. An den platten Zellen bemerkt man übrigens hie und da ebenfalls helle Tröpfchen (die an Flächenpräparaten viel deutlicher hervortreten). Diese drei Schichten haben nicht überall die gleiche Dicke; stellenweise ist die oberste allein vorhanden. Die ganze Dicke des Epithels schwankt zwischen 0,07 und 0,2 Mm., wovon etwa die Hälfte oder etwas darüber auf die oberste Schicht kommt. Auf der Höhe der Nierenpapille ist die Dicke beträchtlicher als auf den Seiten, während an der Umbiegungsstelle nach dem Nierenkelch die Dicke die soeben angegebenen Masse noch übertrifft.

Die Pilze sind auch an den Schnitten (nach Färbung mit Gentiana oder Bismarkbraun an der Oberfläche des Epithels mit guten Linsen wahrzunehmen. Sie finden sich meist nur an den ganz zu oberst liegenden Zellon; nur hie und da bemerkt man nicht weit unter der Oberfläche zwischen den platten Zellen kleine von Pilzelementen ausgefüllte Lücken. Der grösste Theil der Dicke des Epithels, wio auch das darunter liegende Gewebe wurden stets davon frei gefunden.

Die Wand des Nierenbeckens unterhalb des verdickten Epithels, welche für das blosse Auge gallertig verdickt orschien, ist reichlich von kleinen Rundzellon und einem

zarten Fibrinnetz durchsetzt, was offenbar als eine von der Pilzwucherung angeregte entzündliche Reaction aufzufassen ist.

Im Dünndarm bemerkt man in der Gegend, wo die Schleimhaut von kleinen Extravasaten durchsetzt ist, mit der Loupe einige feine weisse Pünktchen, die mit der Nadel herausgehoben, sich als Drusen langer nadelförmiger Krystalle zu erkennen geben. Sie bestehen nicht aus Fett, da sie sich in Alkohol und Chloroform nicht lösen; bei Essigsäurezusatz scheinen sie allmälig zu verschwinden. Die Krystalle sind eingebettet in eine bei Tinction mit Gentianaviolett ungefärbt bleibende, leicht areolär-streifig aussehende Substanz, in welcher sehr viel kurze stäbchenförmige Pilzelemente von etwas ungleicher Grösse eingebettet sind. Auch sonst finden sich auf den Epithelien stellenweise sehr reichliche Colonien von Mikrocokken und Stäbchen. Nachdem der Darm einen Tag in Müller'scher Flüssigkeit gelegen hat, ist das Epithel in Ablösung begriffen und von den weissen Pünktchen nichts mehr zu finden. An der Schleimhaut selbst war, abgesehen von den schon erwähnten kleinen Blutungen, mikroskopisch nichts Bemerkenswerthes.

Die Bronchialschleimhaut zeigt für das blosse Auge keine auffallende Anomalie, insbesondere nirgends eine xerotische Beschaffenheit des Epithels. Dagegen finden sich (am frischen Präparat) mikroskopisch den Epithelzellen stellenweise Stäbchen vereinzelt oder in Gruppen aufgelagert; ausserdem viele Fetttröpfchen, offenbar von Milch herrührend, die beim Erbrechen in die Luftwege aspirirt wurde.

Der Trigeminus, von dem ein Stück zur mikroskopischen Untersuchung in Müller'sche Flüssigkeit gelegt worden war, bot eine vollkommen normale Beschaffenheit und Structur dar.

In dem hier ausführlicher mitgetheilten Falle war somit die Conjunctiva Sclerae und das Nierenbecken Sitz einer desquamativ-hypertrophischen Epithelaffection und einer massenhaften Entwicklung eigenthümlicher Spaltpilze, wie sie in gleicher Reichlichkeit an diesen Orten früher noch nicht bekannt war; in Verbindung mit ersterer stand eine eitrige Hornhautzer-

störung mit nachfolgender Panophthalmitis, wobei dieselben Pilze in der Hornhaut und im Inneren des Auges auftraten. Da die Untersuchung an unmittelbar dem lebenden Auge entnommenen Gewebsstückchen vorgenommen wurde, so ist die Möglichkeit einer postmortalen Entwickelung der Pilze ausgeschlossen und es kann wohl kein Zweifel sein, dass sie mit dem Krankheitsprocess in irgend einem genetischen Zusammenhange stehen.

Die Epithelveränderung charakterisirt sich als hyperplastische durch das Vorkommen zahlreicher übereinander geschichteter dünner Zellplatten, die in beständiger Abschuppung begriffen, eine reichliche Epithelneubildung voraussetzen lassen; dabei sind die Zellen selbst vergrössert, die Stacheln der tieferen Zellschicht stärker entwickelt etc. Damit verbunden ist eine Art von fettiger Degeneration, welche besonders an den obersten platten Zellen auftritt und mit Vorliebe den Theil der Zellsubstanz einnimmt, welcher den Kern direct oder in einem gewissen Abstande umgiebt.*) Das eigenthümliche, seidenglänzende, an Cholestearin erinnernde Aussehen und die Trockenheit des Epithels sind die Folge der Uebereinanderlagerung vieler äusserst dünner Schichten verhornter Zellplatten. Die fettige Beschaffenheit der Oberfläche muss dagegen der Fettdegeneration des Epithels zugeschrieben werden: denn, obgleich die hellen Tröpfchen im Inneren der Zellen nicht alle in toto für Fett anzusprechen waren, wurde doch durch die mikrochemischen Reactionen ein reichlicher Fettgehalt der Zellen gefunden, der die mangelnde Benetzbarkeit der Oberfläche vollkommen erklärt. Den an der Oberfläche auftretenden Pilzen konnte kein Antheil an dieser Erscheinung zugeschrieben werden, da

*) Auch Rindfleisch (Lehrb. d. pathol. Gewebelehre. 2. Aufl. 1871) bemerkt, dass im Beginne der fettigen Degeneration kleinere Gruppen von Fetttröpfchen sich gern in unmittelbarer Nachbarschaft des Kernes finden.

sich keine Fetthülle derselben nachweisen liess. Ebenso wenig wurde in diesem Falle auf dem Epithel eine Ablagerung von Secret der Meibom'schen Drüsen beobachtet, wie ich in anderen weiter unten mitzutheilenden Fällen von xerotischer Conjunctivalaffection gefunden habe.

Das morphologische Verhalten der Pilze bot manches Eigenthümliche, wenn auch keine absolut charakteristischen Merkmale, was aber bei so niederen, in unentwickelten Formen auftretenden Organismen wohl selbstverständlich ist. Besonders auffallend ist, wie schon oben bemerkt, im Vergleich mit den Mikrocokken der Blennorrhöe und des Trachoms die weit beträchtlichere Grösse der Elemente; das Vorkommen zahlreicher Stäbchen, die durchgehends durch eine Theilung in der Mitte sich als Doppelstäbchen darstellen; endlich die dichtgedrängten Anhäufungen grober rundlicher Cokken, welche die Epithelzellen über und über bedecken, und auf der Hornhaut in grossen rundlichen Colonien beisammen liegen. Ich möchte glauben, dass diese Cokken nur eine andere Entwicklungsform der Stäbchen sind, da sich zwischen beiden Uebergänge finden und besonders da ich bei Züchtungen auf dem Objectträger in einer und derselben Colonie rundliche und stäbchenförmige Elemente in regelmässiger Abwechslung nebeneinander gelagert fand.

Bei den Kulturversuchen ergaben sich auch sonstige Eigenthümlichkeiten dieser Pilze, aus denen mir mindestens soviel hervorzugehen scheint, dass sie von gewöhnlichen Fäulniss-Bacterien verschieden sind. Mit der xerotischen Substanz der Conjunctiva konnte leider nur ein Versuch angestellt werden und zwar in Ermangelung besseren Materials auf sterilisirtem flüssigem Blutserum, den ich besonders wegen der verschiedenen Formen der dabei entstandenen Spaltpilze nicht sicher als rein betrachten kann. Ich bemerke daher nur, dass die Flüssigkeit dabei klar blieb, dass nur ein geringer Bodensatz entstand, dass an

der Wand des Reagensglases kleine rundliche Pilzcolonien auftraten, während das eingebrachte Stückchen an der Oberfläche schwimmend blieb, und dass die Flüssigkeit dabei einen eigenthümlichen faden, aber nicht fauligen Geruch darbot.

Bemerkenswerther sind die Ergebnisse der Züchtungen der aus dem Nierenbecken entnommenen pilzhaltigen Substanz auf einer nach Vorschriften des Koch'schen Laboratoriums hergestellten Agar-Nährgelatine.

Das aufgebrachte Partikelchen umgab sich bei Körpertemperatur nach 1—2 Tagen mit einer rundlich begrenzten weisslichen trocken aussehenden Wucherung, welche sich nachher bei Zimmertemperatur allmählich über die ganze Oberfläche der Gelatine ausbreitete und eine Art käsiger Membran bildete ohne Fäulnissgeruch.

Weitere Impfungen hiervon auf Agargelatine lieferten eine gleich beschaffene, genau auf die Impfstriche beschränkte Pilzwucherung, die aus confluirten rundlichen Colonien bestehende Streifen darstellte.

Zur genaueren Untersuchung der Form dieser Spaltpilze wurden Deckglasculturen angesetzt, die ein sehr zierliches Bild ergaben: grosse flache Colonien von rundlicher Begrenzung, aus dichtgedrängten kurzen Doppelstäbchen bestehend. Von einer Stelle zur anderen sieht man diese Elemente allmälig kleiner werden und zuletzt in rundliche Körner übergehen; weiterhin verlängern sich diese wieder bis allmälig die erst erwähnten Stäbchen wiederkehren, ein Formenwechsel, der sich mehrfach an einer und derselben Colonie wiederholt.

Leider erlaubte mir meine Zeit nicht, eine grössere Zahl solcher Culturversuche anzustellen und den Entwicklungsmodus der Pilze eingehender zu verfolgen.

Es fragt sich nun zunächst, in welchem Verhältniss die Pilzwucherung zu der Epithelaffection steht, insbesondere ob die Pilze als Ursache der Xerosis zu betrachten sind,

oder ob sie nur secundär auf der bereits erkrankten Bulbusoberfläche sich entwickeln. Namentlich ist zu erwägen, ob die Xerosis etwa durch ungenügenden Lidschluss und dadurch bedingte Vertrocknung des Epithels entstanden sein kann, durch welche dann der Boden für die Pilzentwickelung vorbereitet wurde, wie dies Horner für seinen Fall vermuthet hat.

Bekanntlich hat zuerst Eberth*) die Entstehung der neuroparalytischen Keratitis dadurch zu erklären versucht, dass in Folge der Sensibilitätsstörung die Anregung zum Lidschlag und zur Thränensecretion wegfällt und das Auge längere Zeit offen steht und nicht genügend befeuchtet wird; hierdurch soll es im Lidspaltenbezirk des Auges zu Vertrocknung des Epithels und Entwickelung von Spaltpilzen kommen, indem die abgestorbene Epithelschicht für die in der Luft enthaltenen Pilzkeime einen günstigen Boden zur Entwickelung abgebe. Später hat dann Feuer**), jedoch unter Bezweiflung des Mitwirkens parasitärer Elemente, für verschiedene Fälle von mangelhafter Bedeckung des Bulbus die Entstehung von Hornhautgeschwüren durch Vertrocknung weiter verfolgt und diese Affection mit dem Namen der Keratitis xerotica bezeichnet. In der That hat man nicht selten Gelegenheit, diese Folgezustände zu beobachten, wenn das Auge nicht gehörig durch die Lider geschützt ist, sei es bei mechanischen Ursachen, wie bei Ectropium, Exophthalmus, Facialislähmung mit Lagophthalmus etc., sei es bei den verschiedensten Arten von herabgesetzter oder aufgehobener Sensibilität des Auges. In letzterer Hinsicht kommt hier nicht sowohl die Trigeminus-

*) Eberth, Die Keratitis nach Trigeminusdurchschneidung. Med Centralbl. 1873, No. 32; und Experim. Untersuch. über die Entzündung der Hornhaut. Unters. aus d. path. Instit. in Zürich. 2. Heft. Leipz. 1874. S. 21.

**) Feuer, Ueber die klinische Bedeutung der Keratitis xerotica. Wien. med. Presse 1877, No. 43—45.

lähmung in Betracht, als vielmehr die Abstumpfung der Empfindlichkeit des Auges, die bei hochgradigen allgemeinen Ernährungsstörungen, bei erschöpfenden, namentlich fieberhaften Krankheiten, im Coma oder bei protrahirter Agone auftritt, wo besonders im Schlaf die Lidspalte halb geöffnet bleibt, und das Epithel in einem quer über die Hornhaut ziehenden Streifen vertrocknet, woraus sich dann rasch fortschreitende Hornhautgeschwüre entwickeln.

Eine solche Entstehung der Xerosis in unseren Fällen könnte um so plausibler erscheinen, weil dabei stets eine beträchtliche Sensibilitätsstörung der Bulbusoberfläche vorkommt, wovon auch der geringe Grad von entzündlicher Reizung abhängt, der für das vorliegende Leiden so charakteristisch ist. War doch schon v. Gräfe durch die Anästhesie der Hornhaut veranlasst worden, diese Affection der neuroparalytischen Keratitis anzureihen.

Indessen widerspricht einer solchen Annahme über die Entstehung der Xerosis für unseren Fall die Anamnese ganz direct. Das Kind hatte von Beginn des Augenleidens an, mit Ausnahme der letzten Tage vor dem Tode, die Augen dauernd geschlossen gehalten; ebenso wenig war vorher ein mangelhafter Lidschluss bemerkt worden, auch keine Störung des Allgemeinbefindens, die dazu hätte Anlass geben können. Auch sonst dürfte mangelhafter Lidschluss zum mindesten nicht als die gewöhnliche Ursache des Leidens zu betrachten sein. Ich habe seiner Zeit in Berlin eine grössere Zahl hierher gehöriger Fälle gesehen und auch seitdem die Krankheit mit grossem Interesse verfolgt; soweit aber meine Erinnerung reicht, ist es keineswegs die Regel, dass die Lidspalte halb geöffnet ist und wenn es vorkommt, so handelt es sich wohl meist um schwere oder weitgediehene Fälle, für welche es oft zweifelhaft bleibt, ob es sich im Anfangsstadium ebenso verhielt. Uebrigens ist die Affection in Göttingen, wie auch die idiopathische Hemeralopie, recht selten, so dass mir im

Lauf von 12 Jahren unter ca 28000 Augenkranken, ausser dem oben mitgetheilten nur noch 3, also im Ganzen nur 4 Fälle vorgekommen sind.

Von diesen vier Fällen, über die ich genauere Notizen habe, ist nur in dem folgenden ein unvollkommener Schluss der Lidspalte notirt, in dem dritten Falle ist ausdrücklich das Gegentheil bemerkt, während in dem vierten, der weiter unten mitgetheilt werden soll, anamnestische Angaben für das Anfangsstadium fehlen, aber später kein abnormes Offenstehen der Lider bemerkt wurde.

Fall 2.

Christoph Raabe, 5 Monate alt, aus Hausen, von Geburt auf elend, hat öfter an Krämpfen gelitten; am Körper wurden wiederholt kleine Blutfleckchen beobachtet, die auch jetzt vorhanden sind.

Vor drei Wochen soll am linken Auge eine kleine Hornhauttrübung aufgetreten sein, die sich trotz Atropingebrauch allmälig vergrösserte; vor zwei Tagen wurde auch rechts ein Anfang von Trübung bemerkt. Das Kind soll beim Schlafen die Augen beständig halb geöffnet haben.

Stat. pr. Beide Augen fast frei von Injection, nur im Winkel ein wenig Schleimabsonderung. — Links in der Hornhautmitte eine runde gelblich weisse Trübung von circa 4 Mm. Durchmesser, die über die Oberfläche leicht prominirt; der Randtheil der Hornhaut graulich getrübt und das Randschlingennetz etwas verbreitert. — Rechts gegenüber dem unteren Pupillarrand ein graulicher Fleck von etwa $2^1/_2$ Mm. Durchmesser mit leichtem Substanzverlust, von einem zarten getrübten Hof umgeben. Beide Bulbi ganz anästhetisch, auf Berührung mit einer Sonde erfolgt kein Versuch, die Lider zu schliessen.

Von Xerosis der Bindehaut ist nichts notirt, dieselbe kann also nicht auffallend gewesen sein. Trotzdem ist wohl kein Zweifel, dass dieser Fall, wie auch der oben angeführte von Horner hierher zu rechnen ist.

Ueber den weiteren Verlauf habe ich leider Nichts erfahren.

Abweichend von diesem Falle wird in dem folgenden ausdrücklich bemerkt, dass die Lider anhaltend geschlossen waren.

Fall 3.

Georg Lechte, ½ Jahr alt, aus Göttingen, seit der Geburt in hohem Grade marastisch, war 8 Tage lang soporös und hielt dabei die Augen dauernd geschlossen. Als das Kind gestern die Augen wieder öffnete, fanden sich dieselben schwer erkrankt.

Rechts ausgedehnte Eiterinfiltration der Cornea mit centraler Perforation, vordere Kammer grösstentheils mit eitrigem Exsudat gefüllt; links kleineres Eiterinfiltrat, das bei der Untersuchung perforirt, unter Entleerung eines eitrigen Gerinnsels. Conjunctiva sclerae auffallend trocken, kaum merklich injicirt; keine Absonderung. Am folgenden Tage Fortschritt der Hornhautvereiterung, rechts totaler Irisvorfall, am übernächsten Tag Tod.

Mit der Annahme, dass Austrocknung in der Regel nicht bei der Entstehung der Affection betheiligt ist, stehen auch die Angaben der übrigen Beobachter in vollkommenem Einklang. Die meisten, und unter ihnen v. Graefe selbst, erwähnen nicht einmal das Vorkommen von mangelhaftem Schluss der Lidspalte; ausser von Horner wird es, soviel ich gefunden habe, nur neuerdings von Hirschberg*) berücksichtigt (während in seiner ersten Arbeit nicht davon die Rede ist). Die Durchsicht der verschiedenen Mittheilungen, mit zum Theil ausführlichen Krankengeschichten ergiebt, dass im Anfangsstadium der Krankheit von mangelhafter Bedeckung des Auges nicht oder nur ausnahmsweise die Rede ist, während im weiteren Verlauf allerdings zuweilen die Lider halb geöffnet bleiben und die Eintrocknung ihre schädlichen Folgen geltend macht.

*) Berl. klin. Wochenschr. 1883. No. 6, S. 88.

Es kann wohl kein Zweifel sein, dass dieses Offenstehen der Lidspalte, wo es vorkommt, die Folge der hochgradigen Sensibilitätsstörung ist, deren oben bereits gedacht wurde. Indessen lehrt unser erster Fall, dass mitunter selbst bei sehr ausgesprochener Anästhesie des Bulbus die Lider fast bis zum letalen Ende dauernd geschlossen bleiben. Die Sensibilitätsstörung führt also nicht nothwendig zum Offenbleiben der Lider und in keinem Falle kann sie als Ausgangspunkt für die übrigen Veränderungen betrachtet werden. Was ihre Entstehung anlangt, so wurde schon oben dargethan, warum unsere Krankheit nicht der neuroparalytischen Keratitis anzureihen ist; die Anästhesie des Bulbus kann bei dem normalen Verhalten des Gehirns und der Trigemini, die auch in unserem ersten Falle durch die Section festgestellt wurde, unmöglich auf eine Trigeminuslähmung bezogen werden, die übrigens auch wegen der Doppelseitigkeit des Leidens und der Beschränkung der Anästhesie auf die Augäpfel, höchst unwahrscheinlich wäre. Dagegen liegt nichts näher, als die Annahme, dass die herabgesetzte Empfindlichkeit des Bulbus eine Folge der hochgradigen Epithelveränderung sei, durch welche wohl auch die intraepithelialen Nervenenden verändert und zerstört werden.

Wenn wir nach diesen Ausführungen die Eintrocknung nicht als wesentliche Ursache der infantilen Xerosis und der dabei vorkommenden Hornhautvereiterung, sondern nur als ein zuweilen hinzutretendes begünstigendes Moment gelten lassen, so wird diese Ansicht noch dadurch gestützt, dass die in Verbindung mit Hemeralopie vorkommende Xerosis eine vollkommen gleichartige Conjunctivalaffection darstellt, bei der die Mitwirkung von mangelnder Bedeckung der Bulbusoberfläche sicher auszuschliessen und auch von Niemand angenommen ist.

Uebrigens ist auch das Verhalten der Bindehaut bei der Xerosis von den gewöhnlichen Folgen der Vertrocknung

der Bulbusoberfläche, wie sie in den oben angegebenen Fällen bei mangelhaftem Schutz des Auges seitens der Lider zu beobachten sind, wesentlich verschieden. Handelt es sich doch bei der Xerosis nicht einfach um Trockenheit der Oberfläche, um Necrotisirung und Abstossung des vertrockneten Epithels, sondern um einen eigenthümlichen, mit fettiger Degeneration verbundenen Desquamationsprocess, bei welchem eine fortdauernde reichliche Epithelneubildung stattfindet.

Dieser Process geht auch bei geschlossenen Lidern von statten, er ersteckt sich in schweren Fällen, wie in dem oben ausführlich mitgetheilten ersten Fall, nicht nur auf den Lidspaltenbezirk, sondern mehr oder minder auf die ganze Conjunctiva sclerae, und nach Entfernung der xerotischen Epithelmassen sieht man diese bis zum folgenden Tag sich regelmässig wieder erneuern.

Von Allem dem ist bei dem Vertrocknungsgeschwür der Hornhaut nicht die Rede. Die Bindehaut zeigt dabei gewöhnlich gar keine auffallende Veränderung, namentlich nicht die Abschuppung und die fettige Beschaffenheit der Oberfläche. Es ist auch leicht zu verstehen, dass die gefässlose Hornhaut mehr von den Folgen der Verdunstung zu leiden hat, als die Bindehaut, bei welcher die Ernährung des Epithels und die Reparation der etwa durch Vertrocknung verloren gehenden Zellschichten durch das Vorhandensein von Blutgefässen weit mehr gesichert ist, als an ersterer. Für die Hornhaut wirkt überdies als wesentlicher Factor, der die Eintrocknung der Oberfläche begünstigt, wie ich nachgewiesen habe, der Umstand mit, dass der Humor aqueus durch das Endothel ihrer hinteren Fläche in der vorderen Kammer zurückgehalten wird und nicht zur Befeuchtung der äusseren Oberfläche beitragen kann. Endlich ist die Hornhautgrundsubstanz ein besonders günstiger Boden für die Ansiedelung niederer Orga-

nismen, wodurch wieder die Regeneration des verloren gegangenen Epithels gestört und verhindert wird.

Die von Feuer vorgeschlagene Bezeichnung Keratitis xerotica kann leicht zu dem Missverständniss Anlass geben, als handele es sich dabei um eine Keratitis, die Folge oder Theilerscheinung der Xerosis der Bindehaut sei, während der Name doch offenbar nur die Entstehung durch Eintrocknung bezeichnen soll. Es dürfte sich deshalb empfehlen, sie durch einen anderen zu ersetzen, etwa durch den Ausdruck Vertrocknungs- oder Exsiccationsgeschwür der Hornhaut, wodurch die Entstehung klar bezeichnet und der Verwechselung mit der ächten Xerosis vorgebeugt wird.

Käme es bei der Entstehung der Xerosis conjunctivae vorzugsweise auf die Austrocknung an, so dürfte nirgends eine ausgesprochenere Xerosis gefunden werden, als im algiden Stadium der Cholera, da hier zu der Wirkung des enormen Wasserverlustes durch die copiösen Ausleerungen noch die Vertrocknung von aussen hinzukommt, indem die Lidspalte in Folge des Sopors oft längere Zeit halb geöffnet bleibt. Die hier auftretenden Veränderungen sind aber bekanntlich von denen der Xerosis sehr verschieden, wie ich auch aus eigener Erfahrung bestätigen kann. Selbst in den schweren Fällen, wo die Austrocknung in Gestalt der bekannten graublauen Flecke sich bis zur Sclera in die Tiefe erstreckt, ist von einer ausgesprochenen xerotischen Abschuppung und von fettiger Beschaffenheit der Oberfläche nichts zu bemerken. Auch v. Graefe in seiner vortrefflichen Schilderung dieser Befunde bemerkt nur, dass die Conjunctiva eine gewisse Trockenheit und ein mehr mattes Aussehen zeigt, in höheren Graden auch wohl inselweise kleine weisse Schüppchen ähnlich wie bei Xerosis darbietet.

Nur in einzelnen Ausnahmsfällen habe ich bei mangelhafter Bedeckung des Auges und zwar an vorher erkrankten

Augen als rein locale Veränderung umschriebene Flecke von secundärer Xerosis an der Conjunctiva Sclerae oder der Cornea beobachtet, über welche ich weiter unten einige Angaben hinzufügen werde.

Ganz über jeden Zweifel erhoben wird aber die Unabhängigkeit der Conjunctivalxerosis von mangelhafter Bedeckung des Bulbus durch das Vorkommen einer ganz übereinstimmenden Epithelveränderung im Nierenbecken, wo doch das Epithel fortdauernd mit Flüssigkeit in Berührung ist.*) Da an beiden Stellen dieselben Pilze und in gleicher Reichlichkeit vorkommen, so berechtigt dies gewiss zu der Annahme, dass die Pilzentwickelung das Primäre war, und erst secundär die Epithelveränderung nach sich zog. Desquamirende Epithelaffectionen sind auch sonst als Folge von Pilzwucherung sowohl an der Haut als an Schleimhäuten hinlänglich bekannt, indem die parasitären Elemente die direct betroffenen Zellen rasch zum Absterben bringen, während sie die entfernteren, jungen Elemente zu reichlicherer Proliferation anregen. Wir werden um so weniger Bedenken gegen diese Annahme haben, als weder am Auge noch am Nierenbecken eine sonstige Ursache für eine locale Epithelveränderung zu finden ist.

Betrachten wir dies als sicher gestellt, so muss die Wirkung dieser Spaltpilze auf die Gewebe eine ganz eigenthümliche sein. So lange ihr Vorkommen auf die intacte Oberfläche der Conjunctiva beschränkt bleibt, so bringen sie, abgesehen von der desquamativen Epithelaffection nur einen höchst geringfügigen Katarrh hervor; es ist

*) Die Veränderung ist wohl dieselbe, welche Rokitansky (Handb. d. path. Anat. Bd. III, S. 354) von der Schleimhaut der Harnwege als Cholesteatombildung beschrieben hat und die auch neuerdings von Ebstein im Nierenbecken bei einem chronischen Catarrh mit Cystenbildung in der Schleimhaut der Harnwege beobachtet wurde (Deutsches Arch. f. klin. Med. Bd. XXXI).

bekannt, wie gering im ersten Stadium der Xerosis die Hyperämie ist, wie spärlich die Absonderung, die selbst bei beginnender Hornhautulceration oft nur in einer ganz unbedeutenden Menge klaren gelben Serums besteht, wie auffallend der Mangel von Lichtscheu und Thränenfluss. Mit dieser geringen Höhe der Entzündung contrastirt auf das lebhafteste die Massenhaftigkeit der Pilzwucherung auf dem befallenen Epithelgebiet, zumal wenn man sich der intensiv entzündungserregenden Wirkungen erinnert, welche die an Zahl und Grösse bedeutend nachstehenden Mikrocokken der Blennorrhöe ausüben. Erst nach Abstossung des Hornhautepithels führt die Invasion der Hornhautgrundsubstanz zu schwerer eitriger Keratitis mit allen ihren Folgen, die dann auch mit reichlicherer Absonderung der Conjunctiva einhergeht; an der Bindehaut kam es in unserem Falle erst nach wochenlangem Bestehen des Processes zur Bildung kleiner Ulcerationen. Dagegen war am Nierenbecken unterhalb des stark verdickten Epithels eine entzündliche Infiltration der Schleimhaut vorhanden, ohne dass Pilze anderswo als an der Oberfläche des Epithels gefunden wurden.

Dass die betreffenden Pilze im Stande sind auf dem normalen Auge sich zu entwickeln und Epithelaffection und eitrige Keratitis hervorzurufen, wird auch durch Impfversuche an Kaninchen dargethan, von denen die zuletzt angestellten vollständig gelangen, während die ersten nur ein geringfügiges, jedenfalls zweifelhaftes Resultat ergeben hatten.

Ich hatte zuerst an einer Stelle der Conjunctiva sclerae oberflächlich das Epithel entfernt, dann ein wenig von der frisch entnommenen xerotischen Substanz darauf verrieben und die Lider durch feine Hautsuturen verschlossen gehalten. Nach zwei Tagen wurden die Lider geöffnet; an dem einen Auge erschien die betreffende Stelle in ziemlicher Ausdehnung geröthet und in der Mitte eine weissliche Epitheltrübung; am

anderen Auge, wo die Lider nicht genügend geschlossen geblieben waren, fand sich nur eine geringe locale Injection. Alle diese Veränderungon gingen rasch zurück und waren nach einer Woche nahezu vorschwunden.

Dieses zwar positive, aber doch nicht genügende Resultat veranlasste mich, eine grössere Menge durch Züchtung erhaltener Pilze in den Bindehautsack einzuführen, wobei zugleich, um ein etwaiges positives Ergebniss beweisender zu machen, jede Verletzung der Bindehaut oder Hornhaut vermieden wurde.

Zu dem Versuch wurde die erste, direct von dem pilzhaltigen Nierenepithel auf Agar-Gelatine gezüchtete Cultur benützt. Die gelblich weisse, schmierige Masse wurde einem Kaninchen in reichlicher Menge in beide Augen eingestrichen und die Lider durch äusserlich angebrachte feine Suturen zwei Tage lang verschlossen gehalten. Am nächsten Tag ist äusserlich nichts von Entzündung oder Absonderung zu bemerken.

Am zweiten Tage werden die Augen geöffnet.

Am rechten Auge, das noch immer frei von Injection und Absonderung ist, bemerkt man nur der Lidspalte entsprechend einen quer über die Hornhaut ziehenden leicht getrübten Streif ohne Substanzverlust. Am linken Auge ist es dagegen schon zur Bildung eines grossen Hornhautgeschwürs gekommen. Es besteht reichliche Schleimabsonderung, die Conjunctiva bulbi und der Lider ist catarrhalisch geröthet, aber nicht xerotisch. Die Hornhaut zeigt in ihrem mittleren Bezirk eine grosse, weissgraue Stelle von 6 mm Breite und 8 mm Höhe, in deren Ausdehnung das Epithel abgestossen und schleimig-eitriges Secret aufgelagert ist. Iris frei, kein Hypopyon. Etwas von dem Epithel neben dem Rande des Geschwürs entfernt zeigt nach Tinction mit Gentianaviolett die Epithelzellen mit zierlichen, zum Theil dicht gedrängton Doppelstäbchen besetzt. Im Eiter selbst keine deutlichen Spaltpilze, die eingebrachten Elemente scheinen bereits alle aus dem Conjunctivalsack herausgeschwemmt zu sein.

Am Nachmittag hat der Process noch etwas zugenommen das (linke) Auge wird daher enucleirt und frisch untersucht. An der Cornea finden sich die schon im Leben bemerkten

Veränderungen. Die Trübung, in deren ganzer Ausdehnung das Epithel fehlt, nimmt ungefähr die Mitte der Cornea ein und erstreckt sich nur nach unten und lateralwärts etwas weiter als nach den anderen Richtungen. In derselben treten ungefähr ein Dutzend runde, weisse Pünktchen von etwas verschiedener Grösse hervor. Der Hornhautrand ist von Trübung fast vollständig frei.

Die Hornhaut wird zunächst in toto von der Fläche her untersucht und darauf mit dem Gefriermikrotom in Flächenschnitte zerlegt. Es zeigt sich dabei, dass die Veränderung nicht weit in die Tiefe dringt und nur einen kleinen Theil der Hornhautdicke ergriffen hat; die punktförmigen Heerde sind fast ganz in nur zwei oberflächlichen Schnitten einbegriffen, die über deren Natur vollständigen Aufschluss geben. Der tiefere Schnitt (Fig. 5) zeigt im Bereich der kleinen Heerde eine sehr dichte, gitterförmige Eiterinfiltration, in welcher von Pilzen nichts zu erkennen ist, während die zwischen liegende Hornhautsubstanz nur einen sehr geringen Grad von derselben Veränderung erkennen lässt. Ein wesentlich abweichendes Bild bietet dagegen der angrenzende oberflächliche Schnitt (Fig 6). Hier treten nach Tinction mit Gentianaviolett in einem fast ganz zellenfreien Bezirk zierliche, kleine, sternförmige Pilzcolonien hervor, die aus radiär gerichteten, spindelförmigen Anhäufungen feiner Stäbchen bestehen. Erst in einigem Abstand davon beginnt ein Ring von dicht gedrängter Eiterinfiltration. Die kleinen Heerde bieten also dasselbe Verhalten dar, das auch sonst bei Mycose der Hornhaut bekannt ist, und das ich u. a. auch bei der Mycosis aspergillina beobachtet habe, dass die Pilzheerde zunächst von einer Zone von necrotischer Hornhautsubstanz umgeben sind, auf welche erst in einigem Abstand und zwar sowohl nach den Seiten als nach der Tiefe zu eine Zone von Eiterinfiltration folgt.*) An dem tieferen

*) Dasselbe Verhalten fand sich auch in dem von Treitel und mir untersuchten Falle von neuroparalytischem Hornhautgeschwür vom Menschen. (Dieses Arch. XXII. 2. S. 239 ff. 1876.) Wenn Feuer (loc. cit.) aus der davon gegebenen Abbildung schliessen will, dass die Pilze an der Keratitis unschuldig waren, so zeigt er damit nur, dass ihm diese wichtige Eigenthümlichkeit der mycotischen Keratitis unbekannt ist. Treitel wäre auf Grund des anatomischen Befundes weit eher berechtigt gewesen, im Gegentheil die Pilze als Ursache der Keratitis zu betrachten,

Schnitt waren nicht mehr die Pilzcolonieen, sondern nur die nach unten folgende demarkirende Eiterinfiltration getroffen, so dass man hier von Pilzen nichts zu sehen bekam. Das Epithel am Rande des Substanzverlustes war etwas getrübt, liess aber keine Auflagerung von Pilzen mehr erkennen, die davon betroffenen Epithelzellen mussten bereits abgestossen sein.

Auch am rechten Auge des Thieres, an welchem zuerst nur eine strichförmige Epitheltrübung (noch ohne sonstige Entzündungserscheinungen) zu bemerken war, kam es nach zwei Tagen zur Entstehung eines ganz gleichen, nur etwas weniger ausgedehnten Hornhautgeschwürs. Vier Tage nach der Impfung wurde folgender Befund notirt: Starke Injection und reichliche Absonderung der Conjunctiva. Im unteren Theil der Hornhaut ein ca. 5 mm breiter und 2—3 mm hoher grauweisser Fleck, an dessen hinterem Theil das Epithel bereits fehlt, während es vorn im Begriff steht, sich blasig abzustossen. Auf dem Substanzverlust sind eitrige Flöckchen aufgelagert, nach deren Entfernung eine Gruppe weisslicher Pünktchen gerade wie am anderen Auge zum Vorschein kommt. Ein abgehobenes Epithelfetzchen zeigt nach Gentianafärbung zahlreiche Bacterien-colonien, zum Theil deutlich einzelnen Epithelzellen aufgelagerte Doppelstäbchen, übereinstimmend mit denen des Impfmaterials.

Das Auge wurde zur Beobachtung zurückgelassen und schon am folgenden Tage fing der Process an zurückzugehen. 9 Tage nach der Impfung war die Entzündung mit Hinterlassung eines kleinen Hornhautfleckes geheilt.

Durch die hier mitgetheilten Thierversuche wird bewiesen, dass die Pilze der Xerosis auf der intacten, mit normalem Epithel bekleideten Oberfläche des Bulbus sich entwickeln und als primäre Krankheitserreger wirken können. Sicher gestellt ist in letzterer Beziehung, dass ihre Ansiedelung zur necrotischen Abstossung des befallenen Hornhautepithels führt und dass es darauf zur

---

zog es aber vor, da es sich um ein Leichenauge handelte, zu erklären, dass der vorliegende Fall keine sichere Entscheidung darüber gestatte.

Kolonienbildung in der Hornhautgrundsubstanz mit consecutiver eitriger Entzündung der Cornea kommt.

Dagegen gelang es beim Kaninchen nicht, eine deutliche Xerosis der Conjunctiva zu erzeugen. Ich möchte dies darauf zurückführen, dass das Kaninchenauge im Allgemeinen für die beim Menschen als Krankheitserreger wirkenden Spaltpilze kein günstiger Boden ist, wie die negativen Resultate der Trachomimpfungen und die nur schwer gelingenden Impfungen mit blennorrhoischem Secret darthun. Zur Erzielung eines Resultates bedarf es einer reichlichen Menge kräftig wirkenden Impfmaterials und der dadurch etwas gewaltsam erzeugte pathologische Process stimmt dann auch nicht immer genau mit dem natürlich entstandenen des menschlichen Auges überein und geht überdies leicht und rasch spontan zurück. Bekanntlich misslingen beim Kaninchen in der Regel die Impfungen mit blennorrhoischem Secret vom Menschen; trotzdem erhielt ich durch Einführung eines Stückchens eitrig-fibrinösen Exsudates von einer acuten Conjunctivalblennorrhoe unter Verschluss der Lider eine Conjunctivitis mit massenhafter Eiterabsonderung und ein eitriges Hornhautgeschwür, aber keine eigentliche Conjunctivalblennorrhöe, da nach 3 Tagen der Process sich schon wieder zur Rückbildung anschickte.

Diese Verschiedenheit der Folgen, welche die Pilzwucherung für das Auge mit sich bringt, erklärt sich also vollkommen durch die Individualität der zu den Versuchen benützten Thierspecies und lässt die Thatsache unberührt, dass das Ergebniss der Impfversuche als ein positives zu bezeichnen ist.

Wir dürfen daher auch für den Menschen mit grosser Wahrscheinlichkeit annehmen, dass die fraglichen Pilze sich auf der normalen Conjunctiva entwickeln und als primäre Krankheitserreger wirken können.

Neisser hat auch schon beim Menschen nach Impfung auf einem Leucoma corneae die Pilze sich hier in reich-

licher Menge entwickeln sehen, desgleichen auf der Bindehaut von Kindern, wobei unter mehreren Impfungen zwei Mal eine leichte fettige Trockenheit der Conjunctiva bulbi entstand. Bemerkenswerth ist noch, dass es dabei nicht zur Entstehung von Hemeralopie kam.

Mit der Annahme einer parasitären Entstehung der infantilen Xerosis steht auch im Einklang das häufig beobachtete Auftreten der Affection zur Zeit des Hochsommers in kleinen Epidemien, welche die um diese Zeit herrschenden Epidemien von Brechdurchfall begleiten, zumal die letzteren gewiss auf abnorme Fermentationsprocesse im Intestinaltractus zurückzuführen sind.

Es ist wohl anzunehmen, dass die Pilze von aussen her auf die Bulbusoberfläche gelangen; es spricht dafür besonders, dass die Affection gerade an der Scleralbindehaut und Hornhaut und vorzugsweise gegenüber der Lidspalte auftritt. In weitgediehenen Fällen verbreitet sich die Xerosis auch auf die übrige Hornhaut und ergreift mehr oder minder die ganze Conjunctiva bulbi, während die Bindehaut der Lider verschont bleibt.

Im Ganzen ist also auch im weiteren Verlauf der Lidspaltenbezirk und seine Nachbarschaft am meisten betheiligt. Ursache dafür mag sein, einmal die auch bei ganz normalem Lidschluss immer etwas geringere Befeuchtung der Lidspaltenzone, welche das Haften der Pilzkeime befördert, vielleicht auch ihrer Entwicklung günstig ist; zweitens der Umstand, dass alle etwa in den Conjunctivalsack gelangten Pilzkeime durch den Lidschlag nach dieser Stelle hin gewischt werden und hier liegen bleiben, bis sie durch die Thränenflüssigkeit weggespült werden. Ob auch der freie Zutritt von Luft und Licht die Entwicklung der Pilze begünstigt, mag dahingestellt bleiben.

Es ist bekannt, dass die infantile Xerosis besonders bei elenden, in der Ernährung heruntergekommenen Kindern auftritt, die durch Diarrhöen und Erbrechen, durch

Bronchitis, acute Exentheme etc. erschöpft sind, und dass auch die angeborene Syphilis ein Contingent dazu liefert, ohne dass wir die Erkrankung selbst als eine specifisch syphilitische zu betrachten haben. Je dürftiger der Ernährungszustand, um so schwerer ist gewöhnlich die Erkrankung und um so rascher pflegt sie zu verlaufen. Die Pilzinvasion der Conjunctiva und Cornea wird somit durch die allgemeine Ernährungsstörung vorbereitet und befördert; alle Umstände, welche die Lebensenergie der Gewebe herabsetzen, begünstigen natürlich die auf Kosten dieser erfolgende parasitäre Wucherung. Indessen scheint eine vorgängige Schwächung des Organismus kein nothwendiges Erforderniss für die Entstehung der Xerosis. Selbst bei sehr schwerer Hornhautaffection können die Kinder im Beginn noch kräftig und gut genährt sein, sei es, dass sonstige Störungen seitens des Intestinaltractus oder der Lungen überhaupt noch fehlen, oder erst seit zu kurzer Zeit aufgetreten sind, um die Ernährung wesentlich zu schädigen. So war auch in unserem ersten Falle das Kind bis zum Beginn der Augenkrankheit gesund und selbst während der Beobachtung traten bedrohlichere Störungen des Allgemeinbefindens erst ziemlich spät hinzu. Es ist auch bekannt, dass die behandelnden Aerzte oft durch die von ophthalmologischer Seite gestellte letale Prognose überrascht wurden, da sie nach dem übrigen Verhalten der Kinder durchaus nicht an unmittelbare Lebensgefahr gedacht hatten.

Die Erfahrung hat aber gezeigt, dass die xerotische Keratomalacie kleiner Kinder, wenn auch nicht immer gleich anfangs, so doch stets im weiteren Verlauf, sich mit lebensgefährlichen Störungen anderer Organe verbindet und dass die befallenen Kinder mit seltenen Ausnahmen sämmtlich zu Grunde gehen. Je zarter das Alter, um so grösser ist die Sicherheit des tödlichen Ausganges, der sich mitunter in völlig überraschender Weise einstellt.

Fall 4.

So verhielt es sich in dem einzigen Falle, den ich in der Privatpraxis gesehen habe, und von dem ich leider in Ermangelung von Notizen nur kurz aus meinem Gedächtniss berichten kann. Ich wurde vor Jahren in Berlin in einer wohlhabenden jüdischen Familie auf Wunsch des Hausarztes zu Rathe gezogen, weil bei dem Neugeborenen, an welchem demnächst die Beschneidung vorgenommen werden sollte, vor Kurzem eine anscheinend geringfügige Augenentzündung aufgetreten war, welche den Verdacht beginnender Blennorrhöe erweckte, obwohl die gewöhnliche Zeit des Auftretens dieser Krankheit vorüber war. Ich fand das charakteristische Bild der Conjunctivalxerose mit beginnender Hornhautaffection; da aber das Kind im Uebrigen angeblich gesund war, so theilte ich die Letalität der Prognose vorläufig nur dem Hausarzt mit. Zwei Tage nachher wurde mir der Tod des Kindes gemeldet, das ich somit nur dieses eine Mal gesehen habe.

Bei etwas älteren Kindern ist zuweilen während des ganzen Verlaufs das Allgemeinbefinden nicht auffallend gestört und das Leben bleibt erhalten, wofür der nachstehende Fall ein Beispiel giebt.

Fall 5.

Ludwig Andreas, 13 Monate alt, aus Allendorf, Zwillingskind (das andere todt geboren), etwas blass und nicht besonders genährt, aber abgesehen von den Augen ohne krankhafte Störungen, kommt zur Behandlung am 1. Nov. 1873 wegen doppelseitiger Hornhautaffection, die L. vor 6 Wochen, R. vor 4 Wochen entstanden ist.

R. Centrales Hornhautgeschwür mit mässig infiltrirtem Grund, übrige Cornea leicht getrübt, kleines Hypopyon; L. Cornea stark abgeflacht, diffus getrübt, centraler Irisvorfall, Druck etwas herabgesetzt. Gar kein Reizzustand, Augen fast frei geöffnet, mässige Injection von auffallend bläulicher Färbung; Oberfläche der Conjunctiva und Cornoa ziemlich matt und trocken, auffallend unempfindlich; keine Thränensecretion durch Berührung der Hornhaut hervorzurufen.

Der Verlauf war ziemlich langwierig; links kam es im Verlauf der nächsten 4 Wochen zur Schrumpfung des Iris-

vorfalls und Phthisis bulbi anterior; rechts hellte sich nach Punction der vorderen Kammer die Hornhautperipherie ein wenig auf, und es blieb ein mässig grosses Leucoma adhaerens mit theilweise freier Pupille, wobei aber die Trockenheit der Conjunctiva und die Anästhesie des Bulbus unverändert fortbestand. Sonstige Krankheitssymptome traten nicht auf, doch blieb der Ernährungszustand noch lange Zeit sehr dürftig.

Erst im August des folgenden Jahres wurde das Kind wieder gebracht, da rechts ein frisches eitriges Hornhautgeschwür neben dem lateralen Rand aufgetreten war, so dass auch dieses Auge nun ganz verloren schien. Trotzdem ging auch dieser Anfall wieder zurück und der Hornhautrand hellte sich wieder etwas auf, wobei aber die getrübten Partien auffallend matt und glanzlos blieben. $2^1/_2$ Jahre nach Beginn der Krankheit Iridectomie nach unten, wodurch der Patient später so weit kam, dass er Finger auf geringe Entfernung zählt und sich allein orientiren kann, was sich nach eingezogener Erkundigung bis jetzt erhalten hat.

Auch Förster und Hirschberg haben ähnliche Erfahrungen mitgetheilt. Wir werden also die Ernährungsstörung des Organismus nur als ein begünstigendes Moment, nicht aber als eine wesentliche Bedingung für die Entwickelung der Xerosis betrachten dürfen.

Ueber den Zusammenhang zwischen dem Augenleiden und den sonstigen Störungen lassen sich zur Zeit nur Vermuthungen aufstellen. Man könnte sich denken, dass die inneren Organe, besonders der Intestinaltractus und die Luftwege, Sitz einer ähnlichen mycotischen Affection wären, welche in manchen Fällen zur Infection der Conjunctiva Veranlassung gäbe. Hierfür spricht, dass in unserem Falle im Darmcanal ausser Katarrh auch kleine Blutungen und Geschwüre mit denselben Spaltpilzen wie auf der Conjunctiva gefunden wurden, ebenso auch das Vorkommen einer mit der Xerosis ganz übereinstimmenden Epithelveränderung mit denselben Pilzen im Nierenbecken. Die Analogie mit der Tuberculose der Harnwege legt es nahe, diese Affection in ähnlicher Weise zu erklären, wie

dies für die letztere zu geschehen pflegt, nämlich als bedingt durch eine Infection des Nierenbeckens durch die mit dem Harn ausgeschiedenen Pilzelemente, als deren hauptsächlichste Entwickelungsstätte im Körper wohl der Intestinaltractus zu betrachten ist. Ueberhaupt wird das Verhalten der Nieren in Zukunft genauer als bisher zu berücksichtigen sein; vielleicht giebt dasselbe die Erklärung für manche unerwarteten Todesfälle, wohin auch der oben mitgetheilte 4. Fall zu rechnen ist, welche sich weder durch Brechdurchfall, noch Lungenaffectionen erklären lassen. War doch v. Graefe zu der jetzt aufgegebenen Annahme eines Gehirnleidens wesentlich dadurch mit bestimmt worden, dass in manchen Fällen an den der Untersuchung zugänglichen Körperorganen so erhebliche Störungen, dass sie einen tödlichen Ausgang erklären könnten, nicht zu beobachten sind, was auch von späteren Beobachtern bestätigt wird. Mitunter wechselt Obstipation mit Durchfall ab, oder der letztere fehlt ganz und die Kinder sterben rein an zunehmendem Marasmus. Ich erinnere hier auch an den kürzlich veröffentlichten Fall von Jacusiel*): Ein zu früh geborenes, aber kräftig gebautes und gut genährtes Kind verfällt im Alter von 4 Monaten, ohne Fieber und ohne Durchfall, acuter Abzehrung mit Collaps wie bei einer Vergiftung; nach einer Woche Beginn von Augenaffection, die bald zu doppelseitiger Keratomalacie führt; am 12. Tage Pneumonie, der am Tag darauf der Tod folgt. Das ganze Aussehen der Kinder, neben der Abmagerung die auffallende Apathie, die schlaffe und welke Beschaffenheit der Haut etc., haben etwas höchst Auffallendes und Charakteristisches, das den Eindruck eines tiefen Allgemeinleidens macht und an angeborene Syphilis erinnert, die ja auch in manchen Fällen mit im Spiele ist. Gewöhnlich erklärt sich allerdings der Tod genügend durch

*) Berliner klin. Wochenschr. 1883. No. 7, Seite 96—97.

den hochgradigen Verfall der Kräfte, durch die anhaltenden Durchfälle und durch Erbrechen, wobei dann meist noch das Ende durch Hinzutreten von Bronchopneumonie beschleunigt wird. In unserem ersten Falle, wo es sich ebenso verhielt, war die Entstehung der Bronchopneumonie dem Hineingelangen von Mageninhalt in die Bronchien bei dem Erbrechen zuzuschreiben, wie aus dem Vorhandensein von Milchkügelchen in den letzteren hervorging. Das Gehirn war vollkommen normal, auch der früher für pathologisch gehaltene Befund, auffallend röthliche Färbung und reichlicher Gehalt an Körnchenzellen der weissen Substanz, war nicht mehr vorhanden, ganz im Einklang mit dem von Jastrowitz gelieferten Nachweis, dass an ein Gehirnleiden als Ursache der Krankheit nicht zu denken ist.

Die Xerosis bei Hemeralopie.

Bekanntlich hat zuerst Bitot das Vorkommen der vor ihm wenig bekannten Conjunctivalxerosis bei der idiopathischen Hemeralopie beschrieben, worauf sehr bald bestätigende Beobachtungen von Villemin, Netter, Blessig, H. Cohn und Anderen nachfolgten. Ueber die Häufigkeit der Combination beider Affectionen sind alle Beobachter einig, so dass es sich meines Erachtens nicht um ein bloss zufälliges Zusammentreffen handeln kann, sondern irgendwie ein ätiologischer Zusammenhang anzunehmen ist, für welchen es freilich noch durchaus an einer befriedigenden Erklärung fehlt.

Ueber die Constanz der Combination beider Affectionen sind die Ansichten getheilt. Bitot*), welcher seine

*) Bitot, Mémoire sur une lésion conjonctivale, non encore décrite, coïncidant avec l'héméralopie. Gaz. méd. de Paris No. 27. 4. juill. 1863, p. 435—438. Dieselbe Arbeit steht auch in der Gaz. hebd. No. 18, 1. Mai 1863, p. 284—288.

Beobachtungen bei einer kleinen Epidemie in einem Waisenhause zu Bordeaux machte, fand die Xerosis constant in 29 Fällen; Villemin*) desgleichen bei einer kleinen Epidemie unter der Strassburger Garnison im Jahre 1860, also schon vor Bitot's Mittheilung; dagegen war, wie Netter**) berichtet, 1863 unter der Besatzung von Strassburg unter sechs Fällen nur einer mit ausgesprochener Xerosis, zwei, wie Villemin selbst constatirte, nur mit einer leichten Andeutung derselben, während die übrigen ganz frei davon waren. Der erstere Patient wurde durch Dunkelkur rasch von seiner Hemeralopie befreit, wobei aber die Xerosis unverändert fortbestand.

Blessig***) nimmt nach seinen Beobachtungen in Petersburg ebenfalls nur eine sehr häufige Coincidenz an, er will auch Xerosis ohne Hemeralopie gesehen haben. Aehnlich spricht sich Teuscher†) aus, dem wir eine Mittheilung über die zuerst von Gama Lobo††) beschriebene schwere Form dieser Krankheit in Brasilien verdanken. Die Krankheit beginnt mit Nyctalopie (worunter zweifellos Nachtblindheit gemeint ist), der dann Xerosis conjunctivae und Hypopyonkeratitis folgen, be-

---

*) Villemin, De l'altération épithéliale de la conjonctive oculaire dans l'héméralopie. Gaz. hebdom. No. 21. 22. Mai 1863, p. 332—335.

**) Netter, Mém. sur les taches blanches des sclérotiques dans l'héméralopie. Gaz. méd. de Paris No. 31. 1. août 1863. p. 505—507.

***) Blessig, Ueber Xerose des Bindehautepithels und deren Beziehung zur Hemeralopie. Petersb. med. Zeitschr. 1866. II. S. 342—354.

†) Teuscher, Notiz über eine bei Negerkiudern in der Provinz Rio de Janeiro beobachtete Krankheitsform. Jen. Zeitschr. f. Med. III. S. 103—104 (1866). Ref. in Virchow-Hirsch's J.-B. f. 1866. II. S. 442—443.

††) Gama Lobo, Gaz. med. de Lisboa 1865, No. 16 und 17; nach Ullersperger, Brasilian. Augenentz. Zehend. M.-B. IV., S. 65—75 (1866).

gleitet von Ernährungsstörungen der Haut und gastrischen Störungen, die rasch zum Tode führen. Dem Auftreten der Nachtblindheit folgte fast immer der übrige hier genannte Complex von Erscheinungen nach.

H. Cohn *) hat sowohl Xerosis ohne Nachtblindheit, als auch diese ohne die erstere beobachtet. In einem Fall, wo die Xerosis bei einem Kinde vier Jahre nach einander recidivirte, war sie erst im vierten Jahre mit Nachtblindheit verbunden, welche wie in Netter's Fall durch Dunkelcur in wenigen Tagen zurückging, ohne dass sich die Xerosis änderte. Unter 17 Fällen, von denen 7 von reiner triangulärer Xerosis, fand sich nur 5 mal Hemeralopie. In den folgenden Jahren wurde in allen Fällen von idiopathischer Hemeralopie, die zur Beobachtung kamen (etwa 30), vergebens auf das Vorkommen von Xerosis untersucht.

Dagegen erfahren wir aus der jüngsten Mittheilung von Kuschbert und Neisser, dass, gleichfalls in Breslau, bei einer Epidemie von 25 Fällen im dortigen Waisenhause stets Xerosis und Hemeralopie combinirt aufgetreten waren.

Es ergiebt sich aus dieser Zusammenstellung, dass beide Affectionen zwar sehr häufig, aber doch nicht stets zusammen vorkommen, dass die Häufigkeit der Combination nach Ort und Zeit verschieden ist und dass sich manche Epidemien durch ausnahmslose Constanz des Zusammentreffens auszeichnen.

Meine Erfahrungen beziehen sich zwar nur auf wenige Fälle, stehen aber hiermit in gutem Einklang. Mir sind vor kurzem noch drei Fälle von Hemeralopie ohne ophthalmoscopischen Befund vorgekommen, von denen zwei einen leichten Grad von Xerosis darboten, während der dritte

*) H. Cohn, Ueber Xerosis conjunctivae. Habilit.-Schrift. Breslau 1868.

nicht das mindeste davon erkennen liess. In einem der beiden Fälle war die Xerosis so gering, dass man ohne besonders darauf gerichtete Aufmerksamkeit sie wohl hätte übersehen können, was in einschlägigen Fällen Berücksichtigung verdient. Primäre Xerosis ohne Hemeralopie habe ich, von der infantilen Xerosis abgesehen, nicht beobachtet, kann aber bei der Seltenheit der Xerosis an hiesigem Orte darauf kein besonderes Gewicht legen.

Wie schon bemerkt, hat Neisser*) bei der mit Hemeralopie verbundenen Xerosis das Auftreten eigenthümlicher Spaltpilze beobachtet, die er in 27 Fällen ausnahmslos nachzuweisen vermochte. Ich kann das Vorkommen dieser Pilze bestätigen, da ich noch in jüngster Zeit in zwei Fällen Gelegenheit gehabt habe, dieselben zu beobachten, bei denen ich mich zugleich überzeugte, dass sie mit den von mir bei der infantilen Xerosis mit Keratomalacie gefundenen vollkommen übereinstimmen.

Allerdings weichen meine Beobachtungen in einzelnen Punkten von den Neisser'schen Angaben ab, doch glaube ich nicht, dass die Pilze in seinen Fällen sich wesentlich anders verhielten, als in den meinigen. Insbesondere habe ich, wie schon bemerkt, mich von dem Vorkommen einer fettigen Hülle der Pilze nicht überzeugen können und vermuthe, dass Neisser sich in diesem Punkte getäuscht haben mag. Ausserdem habe ich neben den stäbchenförmigen Pilzelementen auch gruppenweise beisammen liegende runde Cokken gefunden, wie sie auch in dem ersten Fall von infantiler Keratomalacie vorkamen; allerdings waren hier die Stäbchen bei weitem überwiegend. Neisser erwähnt in seiner bisher allein vorliegenden kurzen Mittheilung die Cokken nicht, woraus aber doch nicht sicher auf ihre Abwesenheit zu schliessen ist.

Die von mir beobachteten Fälle sind folgende:

---

*) loc. cit.

Fall 1.

Wilhelm Zinkgrebe, 9 Jahre alt, aus Germerode, vorgestellt am 19. Mai 1883. Seit 4 Wochen wurde ausgesprochene Nachtblindheit bemerkt; 14 Tage zuvor Schwerhörigkeit, angeblich nach einem Schlag auf den Kopf; zugleich Heiserkeit, die noch jetzt fortbesteht. Beide Tonsillen stark geschwollen. Blendungseinflüssen will sich der Knabe nicht ausgesetzt haben. Unter den Hausgenossen ist keine Nachtblindheit weiter aufgetreten.

Ausgesprochener Torpor retinae; bei niederer Lampe keine Finger gezählt. Lichtsinn mit Förster'schem Apparat nicht zu prüfen, da die hellste Beleuchtung nicht ausreicht.

Ophth. Befund normal.

Bei aufmerksamer Betrachtung findet sich an beiden Augen im Lidspaltenbezirk der Sclera zu beiden Seiten der Hornhaut eine leichte xerotische Veränderung der Bindehaut, etwas Trockenheit und fettige Beschaffenheit der Oberfläche, feine Fältelung, hie und da auch kleine weissliche Schüppchen, eben ausreichend, um Material zu einem mikroskopischen Präparat zu gewinnen.

Bei Zusatz von 25 pCt. Alkohol bemerkt man neben fettigen Massen Epithelplatten, zum Theil mit vielen hellen Tröpfchen, besonders in der Umgebung des Kernes. Ein Trockenpräparat mit Gentiana gefärbt, in Canadabalsam, zeigt die Epithelzellen ganz dicht mit den früher beobachteten Pilzen bedeckt. (Vergl. Fig. 7.) Es sind fast durchgängig kurze Stäbchen, mehr oder minder deutlich bisquitförmig oder gedoppelt, die einzelnen Glieder etwas länger als breit, Gesammtlänge im Mittel 0,0015 Mm.; an einer Stelle eine Gruppe sarcineähnlich an einander gelagerter Cokken von etwa 0,0005 Mm. Durchmesser, etwas dicker als die meisten Stäbchen, wie im früheren Fall im Vergleich mit den letzteren etwas mehr röthlich gefärbt. Die Fetttröpfchen in den Epithelzellen erscheinen jetzt als helle Lücken.

Fall 2.

Hermine Reese, 15 Jahre alt, aus Holzminden, in der medicinischen Klinik wegen chronischen Ictorus in Behandlung, als dessen Ursache nach gütiger Mittheilung meines Collegen Ebstein Gallenretention durch Gallensteine, mit secun-

därer Cirrhosis hepatis und Vergrösserung des Lebervolums, zu betrachten ist, kommt am 14. Juni 1883 zur Untersuchung wegen Hemeralopie.

Sie leidet schon seit über $1^1/_2$ Jahren an Gelbsucht, deren Auftreten 14 Tage lang heftige Schmerzen in der Magengegend vorhergegangen waren. Die Gelbsucht war anfangs sehr intensiv, besserte sich dann und blieb, nachdem eine abermalige Verschlimmerung wieder vorübergegangen war, den grössten Theil der Zeit auf dem jetzigen nur mässigen Grade stehen. Die Hemeralopie stellt sich erst gegen Ende März d. J., etwa 16 Monate nach Beginn des Icterus ein und blieb seitdem unverändert bestehen. Die Patientin hatte vorher viel Wege im Freien zu machen, während Schnee lag, wobei die Augen in Folge der Blendung thränten, was auch jetzt noch zuweilen der Fall ist.

Status praesens: Bds. Em. S $\frac{20}{30—20.}$ No. 1 (Jaeger) von 35—10 Cm. geläufig gelesen. Sc frei, Farbensinn normal.

Mässiger Torpor retinae; mit Förster's Apparat bei 22 Mm. Durchmesser der Leuchtscheibe eben noch Wahrnehmung. Bei allmäligem Herunterschrauben der Lampe nimmt das centrale und excentrische Sehen ungefähr in gleichem Verhältniss ab.

Ophth. Befund normal. Sclera beider Augen icterisch gefärbt; keine abnorme Injection. Beiders. lateralwärts von der Hornhaut gegenüber der Lidspalte eine kleine dreieckig gestaltete xerotische Stelle; Oberfläche matt, fettig, durch Wasser nicht zu benetzen, und mit einzelnen kleinen weisslichen Schüppchen bedeckt. Medialwärts findet sich nur eine geringe Trockenheit ohne Schüppchen. Die betreffenden Stellen sind bei Berührung normal empfindlich. Schluss der Lidspalte vollkommen ungestört. Mit kleinem Spatel lässt sich ein wenig von der weisslichen Substanz zur Untersuchung gewinnen. Dieselbo lässt sich in verdünntem Alkohol schlecht zerzupfen, ist schmierig und besteht zum grössten Thoil aus amorphem Fett. Abgesehen von dem Ergebniss der mikroskopischon Untersuchung geht dies auch daraus hervor, dass bei gelindem Erwärmen auf einer Glasplatte kleino ölartige Tröpfchen entstehen. Nach Ausziehen des Fettes durch Aethor bleibt wenig Substanz zurück, welche zu einom Trockenpräparat mit Gentianafärbung benutzt wird. Man sieht jetzt schwach tingirte

Epithelzellen, ohne stärkere Kernfärbung, zum Theil ganz dicht, zum Theil weniger reichlich mit den mehr erwähnten Stäbchen bedeckt.

Die Untersuchung des frisch gelassenen mässig icterischen, eiweissfreien Urins ergab zuerst einen reichlichen Gehalt von Plattenepithelien, zum Theil in kleinen zusammenhängenden Fetzen, und zahlreiche Mikrocokken und Bacterien; da aber diese Elemente in dem direct durch den Katheter entleerten Urin fehlten, so ist es wahrscheinlich, dass sie nicht aus den Harnwegen, sondern aus der Vagina stammten.

In beiden Fällen, besonders aber im letzteren, enthielt die xerotische Substanz viel freies Fett, was sich in Neisser's Fällen ebenso verhielt, während es in meinem ersten Falle fehlte. Es ist nicht wohl annehmbar, dass diese relativ beträchtlichen Fettmengen an Ort und Stelle durch fettige Degeneration des Epithels entstehen, zumal diese Degeneration gerade in den vorliegenden Fällen sehr wenig ausgesprochen war, während im ersten Fall, wo sie stärker entwickelt war, freies Fett fehlte.

Ich kann nur annehmen, wofür auch weiter unten anzuführende Beobachtungen sprechen, dass es sich um Secret der Meibom'schen Drüsen oder Talgdrüsen der Cilien handelt, welches durch den Lidschlag nach dieser Stelle hingewischt wird und liegen bleibt. Letzteres wird begünstigt durch die niedrigere Temperatur dieser Stelle in Folge des Zutritts der Atmosphäre und dann durch die fettige Beschaffenheit der in Fettdegeneration und Verhornung begriffenen Epithelzellen, welche je trockner sie werden, um so imbibitionsfähiger für Fett und um so weniger benetzbar für die Thränenflüssigkeit werden müssen.

Wie ich nachträglich gefunden habe, hat schon vor Jahren Faber*) die Ansicht ausgesprochen, dass bei der

*) Faber, Ueber die Xerosis des Auges. Denkschr. d. Ver. Deutscher Aerzte zu Paris. Ref. in Canstatt's Jahr.-Ber. f. 1854. II. S. 68.

Xerosis eine Befettung des gewucherten Hornhautepithels durch Secret der Meibom'schen Drüsen stattfinde.

Unser letzter Fall bietet ein besonderes Interesse durch dass Vorkommen der Xerosis bei der schon lange bekannten, aber erst in jüngster Zeit eingehender gewürdigten Hemeralopie bei Icterus. Vor kurzem haben Cornillon*) und Parinaud**) ungefähr gleichzeitig unter Mittheilung von Krankheitsfällen auf das Vorkommen von Hemeralopie bei Leberleiden mit Icterus aufmerksam gemacht. Dasselbe ist übrigens u. A. schon von Bamberger***) und von Frerichs †), nach Cornillon auch von J. Simon (Dict. de méd. et de chir.) kurz erwähnt.

Aus den Mittheilungen der genannten Autoren geht hervor, dass die Hemeralopie vorzugsweise bei chronischen, mit Icterus verbundenen Leberkrankheiten auftritt, dass sie gewöhnlich erst nach längerer Dauer des Icterus erscheint, mit dem letzteren sich bessert und verschlimmert, dass sie anfangs gutartig und leicht rückbildungsfähig ist, später aber der Behandlung widersteht. Eine Com-

---

*) Cornillon, Rapports de l'héméralopie et de l'ictère dans les hypertrophies du foie. Progrès méd. 26. Févr. 1881. — Derselbe, De l'héméralopie dans les affections du foie. Ibidem 10. juin 1882.

**) Parinaud, De l'héméralopie dans les affections du foie et de la nature de la cécité nocturne. Arch. géner. de méd. avr. 1881.

***) Bamberger, Krankh. d. chylopoet. Systems. Virchow's Handb. d. spec. Pathol. u. Ther. Bd. VI. 1. Abth., S. 522 (1855). B. giebt an, dass er selbst Hemeralopie nur in schweren Fällen von Icterus und zwar fast ausschliesslich bei granulirter Leber, nur einige Male bei Verschluss der Gallenwege beobachtet habe. Alle Kranke starben, weshalb B. die Hemeralopie für ein sehr ungünstiges prognostisches Symptom hält.

†) Frerichs, Klinik der Leberkrankh. Bd. I. Braunschw. 1858. S. 116.

plication mit Xerosis scheint bisher nicht beobachtet zu sein.

In den übrigen Fällen von Xerosis mit Hemeralopie kann sich das Allgemeinbefinden sehr verschieden verhalten. In manchen Epidemien, wie auch in sporadischen Fällen, macht sich überhaupt keine Störung des Allgemeinbefindens geltend. Bitot fand sogar bei der von ihm beobachteten Epidemie im Waisenhause zu Bordeaux die Affection bei den kräftigeren Constitutionen am häufigsten, während die schwächsten ausgenommen schienen, die befallenen Individuen waren im Alter zwischen 9 und 19 Jahren.

Ebenso wenig ist in den Mittheilungen der Strassburger Militärärzte Villemin und Netter von einer Störung des Allgemeinbefindens die Rede, wie ja die in Garnisonen vorkommende Hemeralopie gewöhnlich nur der Einwirkung von Ueberblendung zugeschrieben wird.

Aus Breslau berichtet H. Cohn, dass in einem Theil der Fälle, obwohl die Individuen in dürftigen Verhältnissen lebten, keine Allgemeinstörung vorhanden war; es handelte sich hier stets um die auf den Lidspaltenbezirk beschränkte trianguläre Xerose; in den schweren Fällen dagegen, wo die Xerosis auch den übrigen Theil der Conjunctiva bulbi und die Hornhaut ergriffen hatte, kamen immer marastische Zustände vor. Unter den 6 von ihm mitgetheilten Fällen dieser Categorie, sämmtlich Kinder von 10 Wochen bis 7 Jahren, war das Vorhandensein von Hemeralopie zweimal, bei 10 wöchentlichen atrophischen Zwillingskindern, die bald darauf starben, nicht zu constatiren. Die übrigen litten sämmtlich an Tuberculosis pulmonum, zum Theil mit Durchfällen; von diesen wird Hemeralopie zweimal unerwähnt gelassen, einmal direct in Abrede gestellt, es bleibt somit nur ein Fall übrig, bei welchem sie, aber nur vorübergehend, vorkam. Es handelte sich um ein anfangs 6jähriges Mädchen, bei welchem die

Xerosis in 4 aufeinander folgenden Jahren zeitweise auftrat und wo im 4. Jahr Hemeralopie hinzukam, aber noch vor dem Verschwinden der Xerosis wieder verging. Im 2. Jahr der Krankheit entstand ein kleines eitriges Hornhautgeschwür und Hypopyon, mit Ausgang in Heilung. Im 5. Jahr blieben die Augen gesund.

In Petersburg fand Blessig bei Xerosis stets eine Störung des Allgemeinbefindens. In den schweren Fällen, besonders mit Hornhautcomplication, bestand ausgesprochener Scorbut; bei anderen fanden sich nur anämische Erscheinungen, quälender Husten, Somnolenz u. dgl. Der Antheil der strengen österlichen Fasten an der Entstehung dieser Zustände ergiebt sich daraus, dass sie fast nur bei Anhängern der griechischen Confession vorkommen.

Auch Thalberg*) berichtet, dass in Petersburg während der Fastenzeit Xerosis der Conjunctiva mit Hemeralopie bei Erwachsenen häufig beobachtet wird, wobei auch profuse Durchfälle eine Rolle spielen können. Gewöhnlich bleibt die Xerosis auf die Conjunctiva beschränkt, durch Hinzutreten von Randphlyctänen oder kleinen Hornhautinfiltraten kann es aber zu bedrohlicher Hornhautnecrose kommen.

Nach Teuscher gehen die Kinder der Negersclaven in den Kaffeepflanzungen eines Theiles von Brasilien wegen ungenügender Ernährung zum grössten Theil im 3. bis 4. Lebensjahre an chronischen Magen- und Darmcatarrhen zu Grunde. Bei diesen Kindern kommt, und zwar ausschliesslich vor der Pubertät, eine Erkrankung der Augen vor, welche mit „Nyctalopie" (Nachtblindheit) beginnt, welcher bald Xerosis der Bindehaut und Hypopyonkeratitis folgen. Zugleich wird die Haut trocken, missfarbig, bildet kleine Schorfe, es kommt zu fieberhaften gastrischen Stö-

*) Thalberg, Zur Casuistik der durch Inanitionszustände bedingten Hornhautgangrän. Arch. f. Augenheilkunde. Bd. XII. S. 320 (1883).

rungen, die unter Abmagerung und Entkräftung zum Tode führen, meist durch Complication mit Pneumonie oder Peritonitis. Bei Kindern unter 8 Jahren war die Krankheit immer tödlich. Die Angaben H. de Gouvêa's stehen hiermit im Einklang; die von Hemeralopie und schwerer Xerosis befallenen Negersclaven boten durchweg Erscheinungen von allgemeiner Ernährungsstörung, Anämie, Trockenheit und Geschwüre der Haut, Ausfallen der Haare, Bronchialkatarrh und Pneumonie, Durchfälle, Apathie und Somnolenz etc.

Wenn man die vorstehenden Mittheilungen zusammenhält, so ergibt sich, dass die mit Hemeralopie verbundene Xerosis unter denselben allgemeinen Bedingungen und oft mit den gleichen Complicationen auftritt, wie die infantile Form, dass beide somit nicht nur pathologisch-anatomisch, sondern auch klinisch als zusammengehörig zu betrachten sind. So verschieden auch die bei Erwachsenen vorkommende trianguläre Xerosis mit Hemeralopie mit ihrem chronischen Verlauf und dem anscheinend sonst vollkommen guten Gesundheitszustand sein mag von der bei Säuglingen zu beobachtenden acuten Keratomalacie mit letalem Ausgang meist durch Intestinal- und Lungenaffectionen, so sind das doch nur die äussersten Glieder einer durch allmälige Uebergänge verbundenen Reihe. Wie die infantile Xerosis nicht immer einen bereits hochgradig geschwächten Organismus befällt, so gilt dies noch in höherem Masse von der hemeralopischen, bei welcher während des ganzen Verlaufs die Gesundheit ohne wesentliche Störung sein kann; bei beiden aber verläuft die Augenaffection um so deletärer, je hochgradiger die sonstigen Ernährungsstörungen des Organismus sind. Ob auch mit der infantilen Xerose Hemeralopie verbunden ist, entzieht sich natürlich der directen Feststellung. Die mit Xerosis verbundenen Allgemeinstörungen stimmen der Mehrzahl nach darin überein, dass sie durch mangelhafte

oder unzweckmässige Nahrung entstehen, Durchfall, Erbrechen, Scorbut, brasilianische Anämie etc. Abweichend ist das Vorkommen bei Icterus, welches dafür zu sprechen scheint, dass es sich mehr um Herabsetzung der Lebensfähigkeit der Gewebe überhaupt, als um die Wirkung einer stets gleichen bestimmten Ursache handelt. Da wir aber Xerosis wie Hemeralopie keineswegs ohne Unterschied bei allen möglichen, wenn auch noch so hochgradigen Schwächezuständen und Kachexien antreffen, so müssen die Krankheiten, bei welchen sie gewöhnlich auftreten, als solche noch eine besondere günstige Gelegenheit für deren Entstehung bieten, die aber noch weiterer Erforschung bedarf.

Die secundäre Xerosis.

Während die bisher besprochene Form der Xerosis primär an vorher gesunden Augen und häufig in Verbindung mit Hemeralopie und Störungen des Allgemeinbefindens auftritt, kommt zuweilen auch eine bald mehr bald minder ausgesprochene, meist partielle Xerosis als rein locales Leiden und ohne die genannten Complicationen, secundär, an Augen vor, welche an chronischer Conjunctivitis oder Keratitis gelitten haben, und zwar, zum Unterschied von dem Xerophthalmus, ohne auffallende Bindehautschrumpfung. Zwei derartige Fälle sind mir schon vor 10—11 Jahren vorgekommen; ich bezeichnete sie damals als Pseudoxerosis, weil sich die weissliche fettige Auflagerung nur als Secret der Meibom'schen Drüsen herauszustellen schien. In späteren Fällen constatirte ich aber ausser dem Fett, neben etwas reichlicherem Gehalt an Epithelplatten, auch das Vorkommen von Spaltpilzen, so dass der Befund sich von dem der ächten Xerosis nicht wesentlich unterscheidet.

Die von mir beobachteten Fälle sind folgende:

Fall 1.

Luise L., 7 Jahre alt, schon lange in der chirurgischen Klinik wegen Lupus des Gesichts in Behandlung, litt längere Zeit an Recidiven phlyctänulärer Keratitis mit vascularisirten Hornhauttrübungen, wegen deren im Januar 1872 mit sehr gutem Erfolg an beiden Augen Peritomie der Bindehaut gemacht wurde. Im October desselben Jahres fand sich am einen Auge am äusseren unteren Hornhautrand eine xerotische Stelle der Conjunctiva sclerae, welche sich längere Zeit hindurch erhielt und bald etwas grösser, bald kleiner wurde. Die Stelle war weisslich, fettig, theils glatt, theils etwas abschuppend und mit zahlreichen feinsten Bläschen bedeckt. Mikroskopisch zeigt die weissliche Substanz nur amorphe Fettmassen, die beim Erwärmen auf dem Objectglas schmelzen und wohl für Secret der Meibom'schen Drüsen zu halten sind, das auf der Oberfläche des Auges liegen blieb und erstarrte. Hiermit steht auch im Einklang, dass längeres Geschlossenhalten des Auges (in Folge der Temperatursteigerung) eine merkliche Verkleinerung des Fleckes bewirkt, dessen Oberfläche jetzt leicht vertieft erscheint.

Fall 2.

Auguste Bertram, 15 Jahre alt, hat beiderseits Leucoma part. adhaerens und theilweise vascularisirte Maculae corneae, als Ausgang phlyctänulärer Keratitis. Rechts findet sich auf der Hornhaut, neben dem äusseren unteren Rande, ein kleiner xerotischer Fleck, mit etwas weisslichem, abwischbarem Schaum bedeckt. Der Fleck selbst lässt mit der Loupe ebenfalls feine Bläschen erkennen, die beim Wischen mit dem Lid nicht sogleich verschwinden. Bei längerer Fortsetzung des Reibens verkleinert sich aber der Fleck sehr erheblich und würde zuletzt wohl ganz verschwinden; es kommt dabei ein leichter Epitheldefect zu Tage. Keine Anomalie an den Meibom'schen Drüsen.

Nach etwa 14 Tagen ist bei Gebrauch von Calomeleinstäubungen der weisse Fleck verschwunden.

Sehr viel ausgesprochener ist folgender Fall:

Fall 3.

Adolf Fromm, 34 Jahre alt, wurde im Mai 1875 an beiden Augen an Entropium der oberen Lider in Folge von abge-

laufenem Trachom mit gutem Erfolg operirt, wobei aber links ein wenig Insufficienz beim Lidschluss zurückblieb. Nur leichte Schrumpfung der Bindehaut und geringe Vorkürzung der Uebergangsfalte. Der Pannus hellte sich in Folge der Operation an beiden Augen rasch auf, so dass der Kranke bald mit Solut. Zinci sulf. entlassen werden konnte. Schon während seiner Anwesenheit in der Klinik war am linken Auge eine umschriebene xerosisartige Beschaffenheit am äusseren unteren Abschnitt der Cornea aufgefallen. 14 Tage darauf kommt Patient wieder mit bedeutender Verschlimmerung dieses Zustandes, aber ohne Spur von frischer Entzündung.

Die Veränderung erstreckt sich auf die ganze Hornhaut des linken Auges, am stärksten gegenüber der Lidspalte, und auf den lateralen Theil der Conjunctiva bulbi; am rechten Auge beschränkt sie sich auf einen kleinen, nach aussen unten gelegenen Theil der Cornea.

An den betreffenden Stellen ist die Oberfläche matt, fettig und nimmt keine wässerige Flüssigkeit an, obwohl genug davon im Bindehautsack vorhanden ist, um die Hornhaut zu benetzen; dasselbe zeigt sich, wenn man Wasser mit einem Pinsel darüber laufen lässt. Die Pupille ist durch die trübe Hornhaut kaum zu sehen.

Von der xerotischen Oberfläche lässt sich ein wenig einer weichen, schmierigen Substanz abschaben, die den Objectträger befettet. Mikroscopisch sieht man Fetttröpfchen und undeutliche Epithelplatten, die mit feinen Körnchen und Stäbchen bedeckt sind.

Nach wiederholter Behandlung mit absol. Alkohol und Aether, wodurch Fett entzogen wird, treten deutliche Epithelplatten hervor, die aber keine Kerne, auch nicht nach Tinction erkennen lassen. Sie sind bald mehr, bald minder reichlich mit kurzen Stäbchen besetzt, die wie Bacterien aussehen und auch in Kalilauge persistiren. Mit Carmin färben sie sich nicht (Anilinfarben wurden damals noch nicht angewendet). Andere Epithelzellen als die stark abgeplattoten und verhornten finden sich nicht, auch ist nichts zu bemorken, was für die Annahme einer fettigon Degenoration dor Zellen spräche.

Nach mehrwöchentlichem Einträufeln einer Lösung von Natr. bicarbon. trat einige Bossorung ein.

Fall 4.

Heinrich Kellner, 58 Jahre alt, Tagelöhner, wurde vor 4 Jahren an beiden Augen an Entropium der oberen Lider mit Verkrümmung des Tarsus, in Folge von abgelaufenem Trachom, nach Snellen operirt. Das rechte Auge ist von Kindheit an phthisisch, links fand sich eine leichte pterygiumartige Trübung bis zur Mitte der Hornhaut, auf welcher damals schon eine xerotische Stelle bemerkt wurde. Nach der Operation hatte sich ein Stückchen des Lidrandes nekrotisch abgestossen, wodurch an der medialen Hälfte eine leichte Insufficienz beim Lidschluss entstand.

Der Patient kommt nach 4 Jahren, am 5. Juni 1883, wieder wegen leichter Entzündung dieses Auges, die sich seit Kurzem eingestellt hat. Trachom abgelaufen, Uebergangsfalten ziemlich stark verkürzt, Stellung der Cilien befriedigend. Beim Lidschluss bleibt ein Stückchen der Conjunctiva sclerae neben dem inneren unteren Hornhautrand unbedeckt. Der entsprechende Theil der Hornhaut ist bis gegen die Mitte hin leicht getrübt, vascularisirt und wie das frei liegende Stück der Conjunctiva sclerae mit weisslichen Schüppchen bedeckt, fettig und unbenetzbar. Von der veränderten Oberfläche lässt sich leicht ein wenig Substanz zur Untersuchung abschaben. Nach einer Stunde bemerkt man auf dem betreffenden Theil der Hornhaut einen schmalen, nahezu horizontal gerichteten Streifen von weisslichem Schaum, offenbar durch die Bewegung der Lider zu Schaum geschlagenes Secret der Bindehaut und der Liddrüsen, welches wegen des Defectes am Lidrand beim Lidschlag nur bis zu dieser Grenze über die Hornhaut gewischt wurde und daselbst liegen blieb.

Die entfernte Substanz zeigt zunächst auch nach Befeuchtung mit 25procent. Alkoholmischung nur amorphe Fettmassen. Trocknen gelassen und erwärmt entstehen klare Tröpfchen, die bei Abkühlung wieder erstarren. Nach Entfernung des Fettes durch Aether bleiben Epithelschüppchen zurück, die mit zahlreichen Stäbchen und Cokken besetzt sind, was besonders schön nach Färbung mit Gentianaviolett zu sehen ist. Das Bild ist ziemlich das gleiche wie bei der ächten Xerosis: enorme Menge kurzer Doppelstäbchen, mehr oder minder dicht den Epithelzellen aufgelagert, sie oft ganz umhüllend; weniger zahlreiche etwas dickere Cokken, zum Theil sarcineähnlich gruppirt, von etwas mehr röthlicher Färbung

als die Stäbchen. Die Epithelzellen sind schwach gefärbt, die meisten ohne sichtbaren Kern; die mit gefärbtem Kern tragen nur wenige Stäbchen. Manche Zellen sind von zahlreichen hellen Tröpfchen durchsetzt, die vielleicht fettiger Natur sind.

Am 28. Juli zeigt die Hornhaut wieder einen weisslichen bläschenhaltigen xerotischen Streifen, der sich nicht abwischen lässt und mit dem Spatel entfernt, ausser reichlicher Menge von Fett, mit zahlreichen Doppelstäbchen dicht besetzte Epithelplatten enthielt.

Ich halte es für sehr wahrscheinlich, dass die in den beiden letzten Fällen gefundenen Pilze auch in den beiden ersten vorhanden waren, da diese zu einer Zeit untersucht wurden, wo die Methoden für deren Nachweis noch zu unvollkommen waren. Der pathologisch-anatomische Befund bei der secundären Xerosis würde demnach von dem bei der primären nicht wesentlich verschieden sein. Ob die Pilze dieselben sind wie bei der ächten Xerosis, lasse ich dahingestellt. Morphologisch vermag ich sie nicht zu unterscheiden, was ja aber eine Verschiedenheit nicht ausschliesst. In keinem der Fälle wurde über Hemeralopie geklagt und es ist auch nicht wohl anzunehmen, dass sie vorhanden war, ohne dass die Patienten es angaben.

Man wird sich den Hergang bei der Entstehung der secundären Xerosis wohl so vorzustellen haben, dass die vorhergehenden entzündlichen Processe eine Epithelveränderung bewirken, welche den Boden für eine locale Mycosis vorbereitet, worauf dann wieder die letztere eine stärkere desquamirende Epithelaffection nach sich zieht, die zur Ablagerung von fettigem Secret der Liddrüsen Anlass giebt, eventuell begünstigt durch fettige Degeneration des Epithels. Kommt dann noch mangelhafter Lidschlag oder ungenügender Lidschluss hinzu und wird in Folge dessen das Fett und die abgestorbenen Epithelzellen nicht beständig abgewischt und entfernt, so bleibt der Zustand stationär und kann sich auch weiter über die anderen Theile der Conjunctiva ausbreiten.

Die secundäre Xerosis ist wohl identisch mit der Veränderung, welche kürzlich Hocquard*) als Plaques épithéliales de la cornée beschrieben hat, wozu er auch einen schon früher von Warlomont mitgetheilten Fall**) rechnet. Auch in diesen Fällen waren die betroffenen Augen schon vorher von Conjunctivitis und Keratitis ergriffen; der weissliche Belag enthielt ausser Plattenepithelien viel Fetttröpfchen, welche Hocquart von fettiger Degeneration des Epithels herleitet. Hiergegen spricht aber schon der Zustand von Verhornung der Zellen, der sich nach dem Berichte durch gelbe Färbung mit Picrinsäure zu erkennen gab, so dass auch hier eher eine Ablagerung von Secret der Meibom'schen Drüsen auf dem veränderten Epithel anzunehmen ist. Es ist auffallend, dass H. nicht diese Erklärung gegeben hat, da er die zuweilen vorkommende Schaumbildung in den Lidwinkeln gelegentlich mit erwähnt und dem Secret der Meibom'schen Drüsen zuschreibt. Meiner Erfahrung nach findet sich diese Erscheinung besonders in gewissen Fällen von Conjunctivitis, wobei ein Reiz zu häufigem Blinzeln besteht, so dass durch die oft wiederholte Lidbewegung das Conjunctivalsecret, dem mehr oder minder Fett der Lidrüsen beigemischt ist, zu Schaum geschlagen wird. Derselbe Schaum ist es auch, welcher so häufig auf xerotisch veränderten Stellen der Bulbusoberfläche liegen bleibt. Die erwähnte gelbe Färbung durch Picrocarmin habe ich bei einem Xerophthalmus mit xerotischer Epithelveränderung an einem Theil der abgestorbenen Epithelzellen noch vor kurzem ebenfalls beobachtet.

---

*) Hocquard, Plaques épithéliales de la cornée. Archiv. d'Ophth. I., p. 481—491 (1881).

**) Ann. d'Ocul. 1860.

Bemerkungen über die Entstehung des Xerophthalmus.

Die beiden zuletzt angeführten Fälle von secundärer Xerosis bilden schon den Uebergang zu dem Xerophthalmus, dem Zustande von Trockenheit und Cutisirung der Bulbusoberfläche, welcher mitunter zu weitgediehener Bindehautschrumpfung hinzutritt.

Die Entstehung dieses Zustandes wird gewöhnlich darauf zurückgeführt, dass die Bindehautschrumpfung totales Symblepharon bewirkt und somit die secernirende Oberfläche auf ein Minimum reducirt hat, so dass keine Flüssigkeit mehr zur Befeuchtung des Bulbus geliefert wird. Diese Erklärung trifft jedoch nur für solche Fälle zu, bei denen die Schrumpfung so weit gediehen ist, dass sich die Bindehaut vom Lidrande direct zur Hornhaut hinüberspannt, wo dann allerdings von Flüssigkeitsabsonderung nicht mehr die Rede sein kann.

Ich habe aber einige Male den ausgesprochensten Xerophthalmus in Fällen von abgelaufenem Trachom beobachtet, wo die Bindehautschrumpfung nur eine sehr mässige war, und wo die Verkleinerung der secernirenden Oberfläche bei weitem nicht ausreichte, um eine so ausgesprochene Trockenheit des Bulbus zu erklären, da man in anderen Fällen bei noch stärkerer Verkürzung der Uebergangsfalten die Befeuchtung des Auges ganz ungestört findet. Es scheint mir, dass oft mehrere Umstände bei der Erzeugung des Xerophthalmus zusammenwirken, von denen sich schwer sagen lässt, welche als die wichtigste und hauptsächlichste zu betrachten ist. Sicher ist, dass in solchen Fällen die zur Befeuchtung des Bulbus dienende Flüssigkeit so gut wie ganz fehlen kann, selbst wenn die Uebergangsfalten noch leidlich erhalten sind. Auch nach längere Zeit fortgesetzem Verschluss der Lider durch Verband oder Klebpflaster fand ich hier die Trocken-

heit der Oberfläche nicht merklich geringer. Besonders bemerkenswerth ist, dass nicht nur die Absonderung der Conjunctiva, sondern auch die Thränensecretion aufgehört hat und durch keinerlei äusseren Reiz hervorgerufen werden kann.

Die Empfindlichkeit der vertrockneten Theile der Bindehaut ist mehr oder minder stark herabgesetzt, doch fand ich, dass auch leise Berührungen, bei denen kein Druck nach hinten ausgeübt wurde, noch wahrgenommen wurden. Stärkere Berührung löste kaum ein leises reflectorisches Zucken der Lider aus, und rief durchaus keine stärkere Befeuchtung des Auges hervor.

Am anderen, nicht xerophthalmischen Auge*) bewirkte die geringste Berührung sehr prompten reflectorischen Lidschluss und etwas Thränen. Einträufelung von Opiumtinctur war schmerzhaft, aber entschieden weniger als am normalen Auge, und rief ebensowenig Absonderung von Bindehautflüssigkeit hervor. Bei diesen Versuchen mit Reizung des linken Auges trat auf dem nicht xerophthalmischen rechten Auge deutlich etwas stärkerer Glanz der Hornhaut mit vermehrter Befeuchtung der Conjunctiva auf. Das Ausbleiben der Secretion kann zwar zum Theil auf die verminderte Empfindlichkeit der Bulbusoberfläche als Ursache zurückgeführt werden, die letztgenannte Beobachtung zeigt aber, dass diese Erklärung nicht ausreicht, sondern dass auch die Absonderung selbst gestört ist. Dies wird auch dadurch bewiesen, dass Reizung der Nasenschleimhaut durch scharfe Stoffe, welche sonst sehr rasch und intensiv die Thränensecretion anregen, auf das xerophthalmische Auge ohne Einfluss sind. Aufriechen von geriebenem Meerrettig z. B. bewirkte Thränensecretion nur an dem nicht xerophthalmischen Auge, während das andere

*) Ich habe erst vor Kurzem noch zwei Fälle von ausgesprochenem einseitigem Xerophthalmus und Trichiasis beobachtet.

trocken blieb. Die Patientin, bei welcher die Versuche angestellt wurden, gab zwar an, dass beim Weinen beide Augen sich an der Thränensecretion betheiligten, doch möchte ich diese Versicherung vorläufig noch mit einigem Zweifel aufnehmen. Jedenfalls liess sich bei ihr feststellen, dass zu den Ursachen des Xerophthalums auch eine mehr selbständige Störung der Thränensecretion zu rechnen ist.

Bekanntlich hat Arlt *) bei einem ausgesprochenen Xerophthalmus bei anatomischer Untersuchung die Thränendrüse stark atrophirt gefunden; sie war auf $^1/_3$ der Norm verkleinert und in eine fettähnliche Masse verwandelt, kaum als solche zu erkennen. Arlt bemerkt auch, dass es bei weitgediehener Bindehautschrumpfung zuweilen zu Obliteration der Ausführungsgänge der Thränendrüse kommen könne. Ich weiss nicht, ob solche Beobachtungen später wiederholt worden sind; jedenfalls wäre es von grossem Interesse, vorkommenden Falls bei Sectionen auf das Verhalten der Thränendrüse bei Xerophthalmus zu achten. Wenn sich dabei öfter eine Atrophie derselben herausstellte, so wäre damit die oben geschilderte Störung der Thränensecretion erklärt. Auffallend bleibt dabei aber immer, dass auch die Absonderung der Conjunctiva fehlt, obwohl, wie bereits hervorgehoben, die Bindehautschrumpfung nur eine mässige zu sein braucht. Die Erfahrungen nach Exstirpation der Thränendrüse haben gezeigt, dass die Conjunctiva allein zur Befeuchtung des Auges genügt; warum hier die Absonderung beider Organe zugleich versiegt, wird daher Gegenstand weiterer Untersuchung sein müssen.

Einen wesentlichen Antheil an der Vertrocknung hat aber auch mangelhafte Verschiebung der Lider auf dem Bulbus beim Lidschlag und ungenügender Schluss der Lidspalte, Momente, welche eine etwa noch vorhandene

*) Krankh. d. Auges. I. Bd. S. 126—128 (1854).

geringe Bindehautsecretion der Hornhaut nicht zu Gute kommen lassen und die Verdunstung befördern. Je stärker die Verkürzung der Uebergangsfalte, um so weniger bewegen sich beim Lidschlag die Lider auf dem Bulbus auf und ab, und um so weniger kann somit die noch vorhandene Bindehautflüssigkeit über die Hornhaut gewischt werden und dieselbe befeuchten. Bei sehr hochgradigem Symblepharon leidet natürlich auch der Lidschluss, indem die Conjunctiva sich vom Lidrande straff zur Hornhaut hinüberspannt, abgesehen davon, dass der Lidschluss zuweilen auch durch vorhergegangene Entropium-Operationen einigermassen beeinträchtigt sein kann. Dem entsprechend pflegt auch die Trockenheit des Bulbus gegenüber der Lidspalte am stärksten zu sein, die Oberfläche der Hornhaut und die seitlich angrenzenden Theile der Conjunctiva sind mit verdicktem und abgestorbenen Epithel, oft auch mit gelben Krusten von vertrocknetem Bindehautsecret bedeckt. In weniger weit gediehenen Fällen, besonders wenn die Uebergangsfalten noch wenig verkürzt sind, kann dann der oberste Theil der Hornhaut noch ziemlich durchsichtig und glatt und demgemäss auch noch leidlich befeuchtet sein. Die Störung der Lidbewegung wird oft noch gesteigert durch Complication mit Trichiasis. Während sonst bei diesem Zustande die Lider mehr oder minder krampfhaft geschlossen werden, kann man hier im Gegentheil die Lidspalte dauernd offen stehen finden, während die Cilien der unempfindlich gewordenen Hornhaut einfach aufgelagert sind. In dem Falle, in welchem die oben mitgetheilten Beobachtungen über das Verhalten der Thränensecretion gemacht wurden, lagen die Cilien des oberen Lides fast in ihrer ganzen Länge der Hornhaut auf; bei Hebung und Senkung des Blickes bewegte sich das Lid mit dem Bulbus auf und ab, ohne sich im geringsten gegen ihn zu verschieben. Offenbar wurde diese Bewegung instinctiv vermieden, weil sie trotz der abgestumpften

Sensibilität wegen der Reibung durch die Cilien dem Auge empfindlich war. Nach operativer Beseitigung der Trichiasis stellte sich auch wieder eine normalere Lidbewegung her; doch blieb dieselbe immer noch träger und weniger excursiv als in der Norm, was sich theils als Folge der Operation, theils und besonders der verminderten Empfindlichkeit des Auges vollkommen erklärte.

Die mangelnde Lidbewegung hat auch zur Folge, dass abgestorbene Epithelzellen und zersetzte Secrete mit Massen von Spaltpilzen im Conjunctivalsack liegen bleiben und eindicken können. So fand sich bei der zuletzt erwähnten Patientin unter der verengten äusseren Commissur in einer Art Recessus des Bindehautsacks eine dicke käsige Masse etwa von dem Volum einer Linse, die zahlreiche Cilien und Cellulosefasern enthielt und ausser Fetttröpfchen und unkenntlich gewordenen Epithelplatten der Hauptmasse nach aus enormen Mengen von Spaltpilzen verschiedener Form und Grösse bestand. Die Abstammung derselben konnte wenigstens zum Theil einer gleichzeitig vorhandenen Thränensackblennorrhöe mit spärlichem, stark eingedicktem eitrigem Secret zugeschrieben werden. Die Trockenheit des Bulbus, die Bedeckung desselben durch abgestorbene Epithelmassen, der Mangel frischer Substanzverluste, besonders die herabgesetzte Lebensthätigkeit der Gewebe erklären zur Genüge, warum diese Massen von Spaltpilzen so reizlos im Bindehautsack vertragen wurden.

Die Bulbusoberfläche ist bei Xerophthalmus nicht immer und nicht in dem ganzen Bereich der Trockenheit so ausgesprochen fettig, wie bei der Xerosis, sondern oft mehr cutisirt, mit verdicktem Epithel oder vertrockneten Secretborken überzogen. Doch zeigt sich nach Entfernung der letzteren die Oberfläche in der Regel von Wasser schwer benetzbar, nicht selten finden sich auch kleinere oder grössere weissliche xerotische Stellen, sei es im Lidspaltenbezirk oder auch in der Gegend der Uebergangsfalte.

Letzterer Umstand beweist, dass für deren Entstehung die Vertrocknung nicht die wesentlichste Ursache ist, sondern dass es auch hier sich um fettige Degeneration des Epithels und Ansiedlung von Spaltpilzen handelt, die ich auch in drei darauf untersuchten Fällen von derselben Form wie bei der Xerosis, nur spärlicher, nachzuweisen vermochte. Dass es an diesen Stellen gelegentlich auch zu Ablagerung von Secret der Meibom'schen Drüsen kommen kann, bedarf wohl kaum einer ausdrücklichen Erwähnung; nur wird bei dem mangelnden Lidschlag dieses Secret nicht so leicht wie bei der Xerosis über die trockene Oberfläche verbreitet werden.

Der Xerophthalmus kann daher im wesentlichen aufgefasst werden als eine Trockenheit der Bulbusoberfläche, welche vorzugsweise durch Versiegen der Absonderung von Conjunctiva und Thränendrüse, nebenher auch durch mangelhaften Schutz seitens der Lider bedingt ist und wobei es zur Entwicklung von mehr oder minder ausgesprochener „secundärer" Xerosis kommt.

Die Möglichkeit der Besserung hängt natürlich wesentlich davon ab, ob die Schrumpfung der Bindehaut noch nicht zu weit gediehen ist. In dem zuletzt beobachteten Falle, wo die Uebergangsfalten noch leidlich erhalten waren, trat nach operativer Beseitigung der Trichiasis bei stündlicher Einträufelung einer Lösung von $^3/_4$ procent. Na Cl. mit 1 procent Natr. bicarbon. bedeutende Besserung ein, sodass wieder Finger auf geringe Entfernung gezählt wurden. Im Lidspaltenbezirk blieb aber der Xerophthalmus fortbestehen. Nach Abnahme des Verbandes fand sich regelmässig am Morgen quer über die Hornhaut ein schmaler Streif vertrockneten Secretes, die benachbarte Oberfläche war von Wasser schwer benetzbar. Bepinseln mit Seife, was durchaus schmerzlos war, bewirkte, dass das Wasser vorübergehend haftete, am anderen Tag war aber der Zustand im wesentlichen ungeändert. Eine

dauernde Besserung würde hier nur erfolgen, wenn es gelänge, die Absonderung der Bindehautflüssigkeit wieder anzuregen, wofür aber bis jetzt wohl kein geeignetes Mittel bekannt ist.

Die vorstehende Arbeit hatte den Zweck, die Betheiligung parasitärer Elemente bei der Entstehung der Xerosis darzuthun; ich hoffe, dass dieser Nachweis wenigstens mit grosser Wahrscheinlichkeit erbracht worden ist. Zu voller Gewissheit sind noch weitere Versuche wünschenswerth, zu deren Ausführung meine Mittheilungen vielleicht die Anregung geben. Wir befinden uns hier erst im Anfang unserer Kenntnisse und wichtige und interessante Fragen, wie u. A. die über die Beziehung der Xerosis zur Hemeralopie, stehen uns noch als unverständliche Räthsel gegenüber.

Erklärung der Abbildungen.

Fig. 1. Epithelplatten bei Xerosis mit Stäbchen und Cokken bedeckt, von Fall 1. Starke Vergr. Winckel'sche Oelimmersion, Gentianafärbung, Trockenpräparat in Balsam.
- a Epithelzellen mit Cokken, zum Theil zu zweien aneinander gelagert;
- b desgleichen mit zahlreichen Doppelstäbchen;
- c spärlichere Pilzelemente, Uebergänge zwischen Stäbchen und Cokken.

Fig. 2. Epithelplatten ebendaher, aus Müller'scher Lösung, fettig degenerirt, b, d und f nach Behandlung mit Osmiumsäure. Vergrösserung etwas schwächer als bei 1.
- a u. b Zellen mit zahlreichen sehr feinen, mehr gleichmässig vertheilten Fetttröpfchen, bei b durch Osmiumsäure dunkel gefärbt;
- c u. d grosse fetthaltige Tröpfchen, den Kern in geringem Abstand umgebend, weiterhin immer kleiner werdend, bei d durch Osmiumsäure gelblich gefärbt;
- e kleinere Fetttröpfchen, zu einem Ring angeordnet, der den Kern in einigem Abstand umgiebt;

f desgleichen, von dem übrigen Protoplasma durch einen zarten Contour getrennt;
g Fetttröpfchen, durch Osmiumsäure schwarz gefärbt, zu einer spindelförmigen Figur um den Kern herum gruppirt;
h Theil einer auf dem Epithel liegenden Cokkencolonie, Osmiumsäure.

Fig. 3. Horizontaler Durchschnitt durch das rechte Auge des Kindes mit infantiler Keratomalacie. Vergr. $^2/_1$.
a Sclera, nach vorn hin sich allmälig verdünnend;
b verdickte Tenon'sche Kapsel;
c Stelle, wo der vorderste Theil der Sclera ulcerös zerstört ist und der Bindehautsack mit dem Suprachorioidalraum zusammenhängt;
d stark verdickte, entzündlich infiltrirte Aderhaut;
e Iris;
f Retina;
g Opticus.

Fig. 4. Senkrechter Schnitt durch eine Nierenpapille von demselben Fall.
a Oberste Schicht des Epithels aus vielfach über einander geschichteten, stark abgeplatteten Zellen bestehend, die obersten Lagen im Begriff sich abzulösen;
b mittlere Schicht des Epithels mit vesiculär veränderten Zellkernen;
c tiefste Schicht aus kleineren Zellen mit dunkel gefärbten Kernen;
d Marksubstanz der Niere.

Fig. 5. Flächenschnitt einer Hornhaut vom Kaninchen mit eitriger Keratitis durch Impfung von Xerosispilzen in den Bindehautsack. Fünf kleine Heerde von eitriger Infiltration.

Fig. 6. Flächenschnitt von derselben Hornhaut, näher der äusseren Fläche, zunächst an den vorigen grenzend. Zwei strahlige Pilzheerde (die bei stärkerer Vergrösserung ihre Zusammensetzung aus kleinen Stäbchen erkennen liessen), in nicht infiltrirter, necrotischer Hornhautsubstanz eingelagert und von einem Ring eitriger Infiltration umgeben.

Fig. 7. Cokken und Stäbchen von Epithelzellen der Conjunctiva eines Patienten mit hemeralopischer Xerosis (Fall 1). (Oelimmersion $^1/_{11}$ von Winkel.)

Hofbuchdruckerei von W. Büxenstein in Berlin.

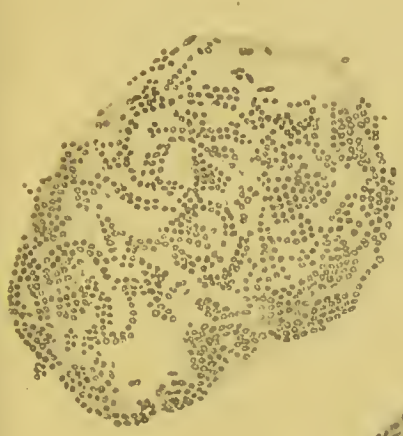





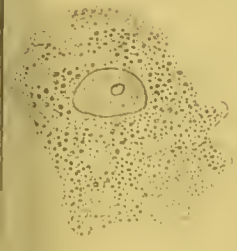





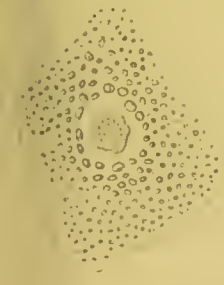

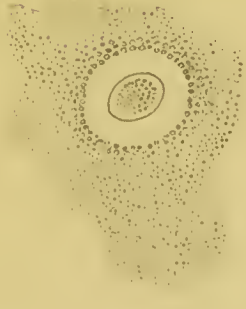

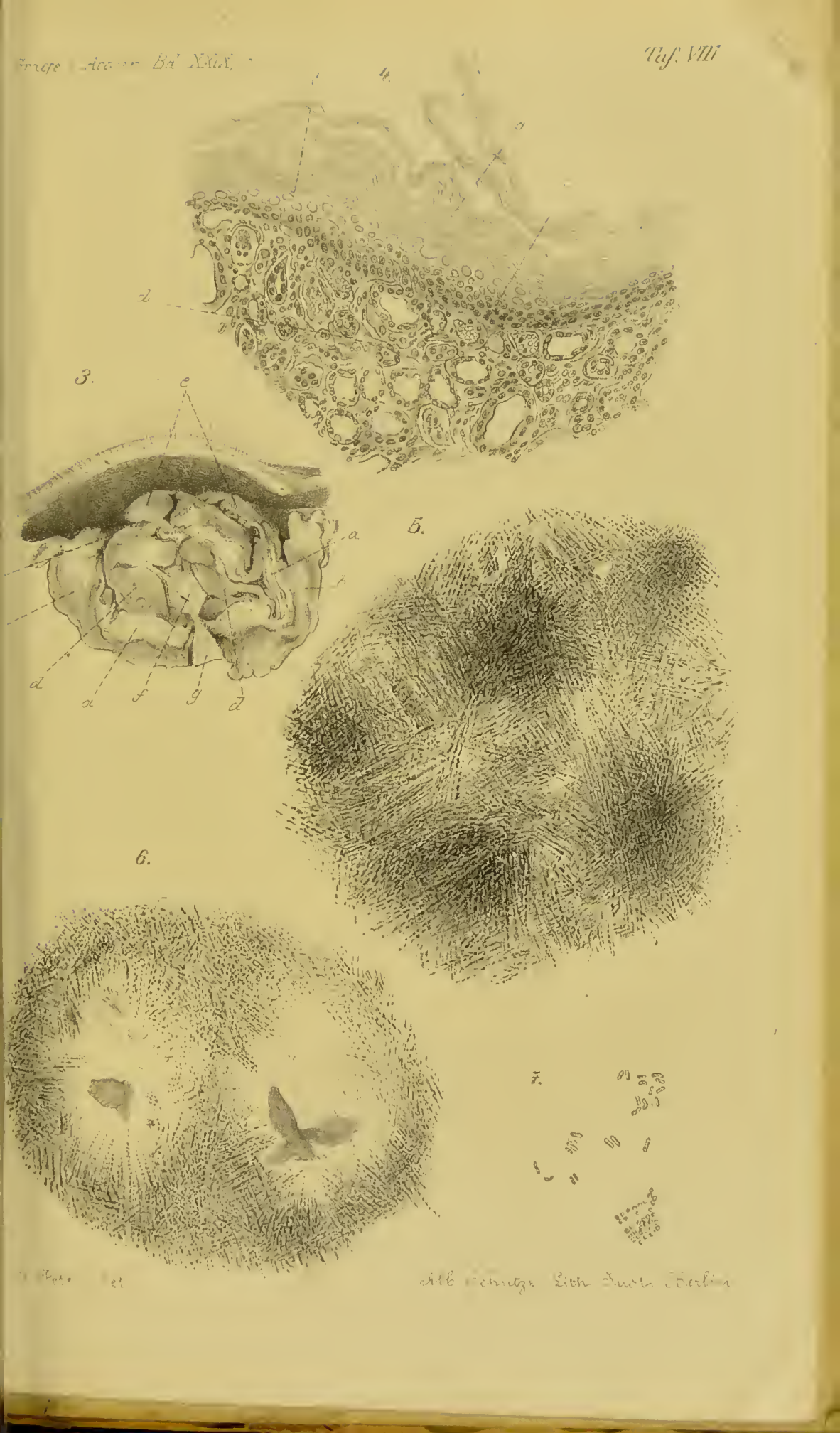
4.
a
d
3.
e
a
d
a
f
g
d
5.
6.